



# HOSPITAL VETERINÁRIO DA ANCLIVEPA-SP

DATA: 20/03/2023

PACIENTE: WANDINHA/ ARTHUR (523491)

## RELATÓRIO ULTRASONOGRÁFICO

**Bexiga:** moderada distensão, conteúdo anecoico sem debris sem sedimentos, paredes finas regulares, estratificação mantida, trígono mantido. Uretra caudal preservada sem dilatação sem sinais de obstrução.

**Rins e Ureteres:** em topografia habitual (RD 5,36cm / RE 5,06cm) contornos definidos, parênquima homogêneo normoecóico, distinção e proporção cortico medular preservada, sistema pielocalicial preservado. Ureteres não caracterizados.

**Baço:** dimensões preservadas, parênquima homogêneo normoecóico. Vasos preservados.

**Fígado:** parênquima homogêneo normoecóico, volume preservado, margens finas e regulares. Diafragma mantido. Vasos preservados. **Vesícula biliar:** moderada distensão por conteúdo anecoico sem sedimento. Ducto cístico não caracterizado.

**Estômago:** distendido por conteúdo anecoico com grumos ecogênicos em suspensão, paredes espessas com mucosa evidente mensurada em torno de 0,84cm, hipomotilidade. **Pâncreas:** não caracterizado. **Alças Intestinais:** todos os segmentos intestinais passíveis de avaliação apresentam distensão acentuada do lúmen, paredes hiperecóticas levemente espessadas, sem sinais de obstrução.

### Observações:

Ausência de líquido livre

Linfonodos reativos.

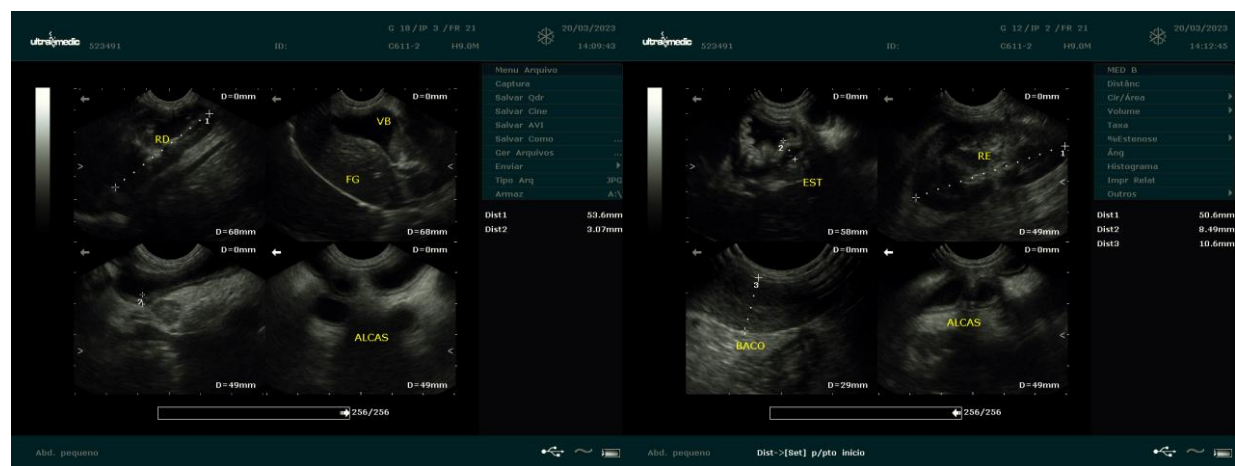
  
Dra. PAULA NOGUEIRA CUNHA  
MV CLINICA GERAL - APERFEIÇOAMENTO ULTRASONOGRAFIA  
CRMV 13618-SP  
CPF 122.038.818-10

## IMPRESSÃO SONOGRÁFICA:

Gastrite severa

Enterite generalizada e severa

Linfonodos mesentéricos reativos.



  
Dra. PAULA NOGUEIRA CUNHA  
MV CLINICA GERAL - APERFEIÇOAMENTO ULTRA-SONOGRAFIA  
CRMV 13618-SP  
CPF 122.038.818-10