



# HOSPITAL VETERINÁRIO DA ANCLIVEPA-SP

DATA: 07/11/2022

PACIENTE: KIRA /ALEXANDRE (470101)

## RELATÓRIO ULTRASONOGRÁFICO

**Bexiga:** distensão adequada preenchida por conteúdo anecoico sem debris sem sedimentos, parede normoespessas, estratificação mantida. Uretra caudal preservada.

**Rins e Ureteres:** em topografia habitual, RE 3,06cm / RD 3,34cm, ambos com parênquima homogêneo normoecóico, distinção e proporção cortico medular mantida, sistema pielocalicial preservado. Ureter preservado.

**Baço:** em topografia habitual com dimensões mantidas (0,92cm), contornos definidos, parênquima homogêneo normoecóico, vasos preservados.

**Fígado:** em topografia habitual, lobos hepáticos com volume preservado, parênquima homogêneo normoecóico, bordos afilados, regulares. Diafragma mantido. Grandes vasos preservados. Vasos preservados.

**Vesícula biliar:** distensão adequada preenchida por conteúdo anecoico sem sedimentos. Paredes normoespessas regulares. Ducto biliar não caracterizado.

### **Sistema gastrointestinal:**

**Estômago:** em topografia habitual contraído sem conteúdo, paredes normoespessas, estratificação e motilidade mantida.

**Pâncreas:** não caracterizado.

**Alças Intestinais:** Segmentos intestinais passíveis de avaliação com parâmetros preservados.

**Útero e ovários:** Cornos uterinos com espessamento do endométrio sem conteúdo anecoico com diâmetro aproximado de 0,63CNUTD e 0,54cm CNUTE. Ovário esquerdo com parênquima cístico. Ovário direito não caracterizado.

### **Observações:**

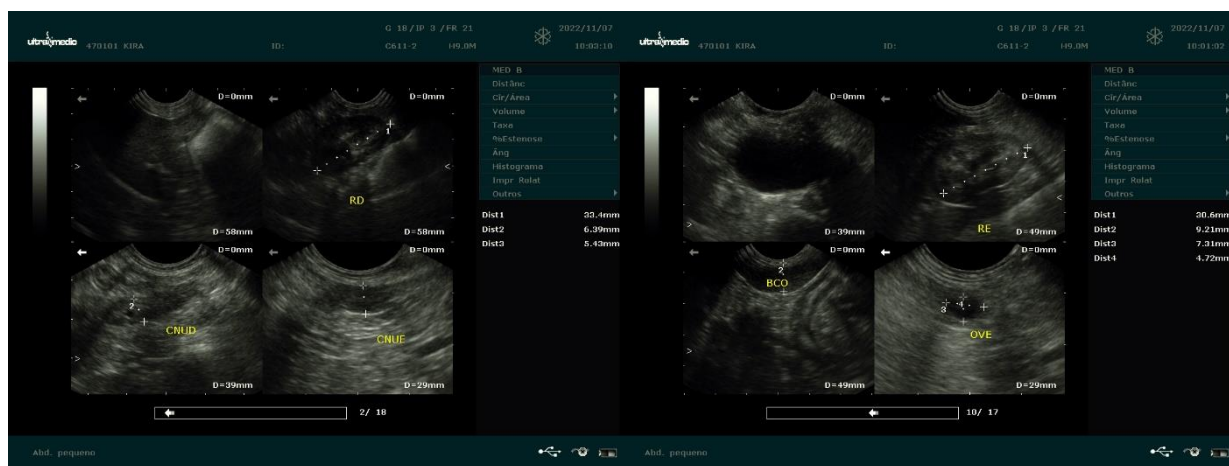
*Ausência de líquido livre.*

*Linfonodo não caracterizado.*

  
Dra. PAULA NOGUEIRA CUNHA  
MV CLÍNICA GERAL - APERFEIÇOAMENTO ULTRA-SONOGRAFIA  
CRMV 13618-SP  
CPF 122.038.818-10

## IMPRESSÃO SONOGRÁFICA:

**Hiperplasia endometrial bilateral sem conteúdo anecóico.**  
**Ovário esquerdo cístico.**



*Dra. PAULA NOGUEIRA CUNHA*  
 MV CLINICA GERAL - APERFEIÇOAMENTO ULTRA-SONOGRÁFIA  
 CRMV 13618-SP  
 CPF 122.038.818-10