



HOSPITAL VETERINÁRIO DA ANCLIVEPA-SP

DATA: 10/11/2022

PACIENTE: SNOOP/ANTONIO (471482)

RELATÓRIO ULTRASONOGRÁFICO

Bexiga: em topografia habitual, distensão moderada, conteúdo anecoico com debris em suspensão e acúmulo de sedimentos hiperecóticos emparede dorsal, paredes normoespessas regulares, uretra caudal levemente dilatada.

Rins e Ureteres: em topografia habitual. RD 5,14cm / RE 5,64cm. Parênquima homogêneo normoecóico, contornos definidos, distinção e proporção cortico medular mantida

Baço: em topografia habitual, dimensões mantidas (1,64m). Parênquima homogêneo normoecóico. Vasos preservados.

Fígado: em topografia habitual, bordos sem definição, diminuição do volume, parênquima heterogêneo com múltiplas micro lesões hipoeecóicas distribuídas difusamente pelo parênquima. Diafragma mantido. Grandes vasos preservados.

Vesícula biliar: em topografia habitual com repleção adequada por conteúdo anecóico. Ductos intra-hepáticos não caracterizados. Ducto biliar comum não caracterizado.

Sistema gastrointestinal:

Estômago: em topografia habitual, contraído sem conteúdo, paredes normoespessas, estratificação mantida, motilidade mantida. Píloro caracterizado preservado.

Pâncreas: não caracterizado.

Alças Intestinais: segmentos intestinais passíveis de avaliação com parâmetros preservados

Observações:

Ausência de líquido livre

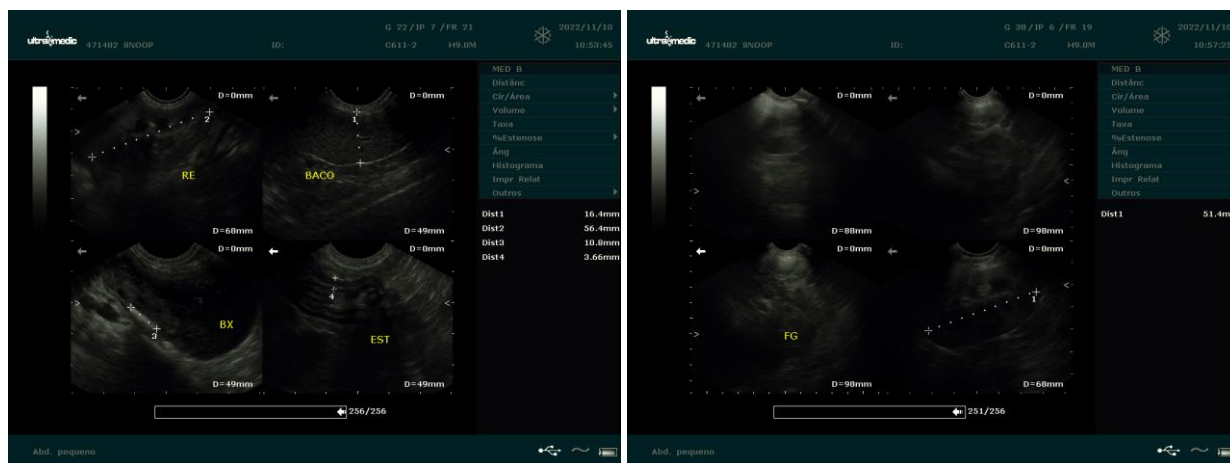
Linfonodos não caracterizados.


Dra. PAULA NOGUEIRA CUNHA
MV CLINICA GERAL - APERFEIÇOAMENTO ULTRASONOGRAFIA
CRMV 136188SP
CPF 122.038.818-10

IMPRESSÃO SONOGRÁFICA:

Hepatopatia micro nodular difusa – Neoplasia ?? Processo degenerativo crônico??

Cistite leve associada a sedimentos acumulados em parede dorsal.




Dra. PAULA NOGUEIRA CUNHA
MV CLINICA GERAL - APERFEÇOAMENTO ULTRA-SONOGRAFIA
CRMV 13618-SP
CPF 122.038.818-10