



HOSPITAL VETERINÁRIO DA ANCLIVEPA-SP

DATA: 26/12/2022

PACIENTE: CHIQUINHA/ ANGELA (476925)

RELATÓRIO ULTRASSONOGRÁFICO

Bexiga: em topografia habitual, distensão moderada, conteúdo anecoico sem debris, paredes preservadas uretra caudal mantida.

Rins e Ureteres: dimensões aumentadas (RD 2,80cm / RE 2,82cm), contornos definidos, parênquima homogêneo normoecóico, distinção e proporção cortico medular mantida, sistema pielocalicial mantido. Ausência de mineralizações.

Baço: em topografia habitual, com dimensões mantidas, parênquima homogêneo normoecóico, vasos preservados.

Fígado: Topografia habitual, lobos hepáticos com volume preservado, parênquima homogêneo normoecóico, bordos arredondados, regulares. Diafragma preservado. Vasos preservados. Ductos intra-hepáticos não caracterizados. Vesícula biliar: repleção adequada, preenchida por conteúdo anecoico sem sedimentos, paredes normoespessas regulares. Ducto biliar não caracterizado.

Sistema gastrointestinal:

Estômago: Topografia habitual, distendido por conteúdo gasoso, paredes normoespessas regulares, estratificação mantida, motilidade mantida. Píloro não caracterizado.

Pâncreas: não caracterizado

Alças Intestinais: segmentos intestinais duodenais e jejunais sem conteúdo luminal paredes normoespessas, segmentos de cólon com conteúdo luminal fecal denso, motilidade mantida.

Observações:

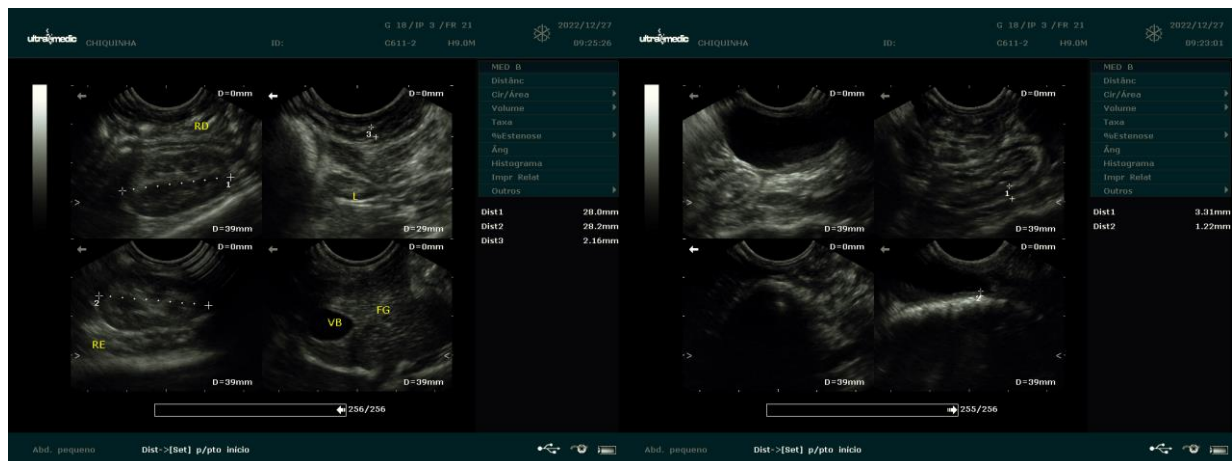
Ausência de líquido livre.

Linfonodos jejunais caracterizados.


Dra. PAULA NOGUEIRA CUNHA
MV CLINICA GERAL - APERFEIÇOAMENTO ULTRA-SONOGRAFIA
CRMV 13618-SP
CPF 122.038.818-10

IMPRESSÃO SONOGRÁFICA:

Doença inflamatória intestinal??




 Dra. PAULA NOGUEIRA CUNHA
 MV CLINICA GERAL - APERFEIÇOAMENTO ULTRA-SONOGRAFIA
 CRMV 13618-SP
 CPF 122.038.818-10