



# HOSPITAL VETERINÁRIO DA ANCLIVEPA-SP

DATA: 17/03/2023

PACIENTE: PANDORA/ ANDREIA (519965)

## RELATÓRIO ULTRASONOGRÁFICO

**Bexiga:** repleção adequada, conteúdo anecoico sem debris celulares sem sedimentos, paredes finas e regulares, uretra caudal preservada, sem sinais de obstrução.

**Rins e Ureteres:** RE 3,44cm / RD 3,75cm. Contornos definidos, parênquima homogêneo normoecóico, distinção e proporção cortico medular. Sistema pielocalicial preservado. Ureter não caracterizado.

**Baço:** em topografia habitual com dimensões preservada (0,66cm), parênquima homogêneo normoecóico, vasos preservados.

**Fígado:** em topografia habitual, lobos hepáticos com volume preservado, parênquima homogêneo normoecóico, margens afiladas, regulares. Vasos intra-hepáticos preservados. Ductos intra-hepáticos preservados. Vesícula biliar com distensão pequena, preenchida por conteúdo anecoico sem sedimento. Ducto comum preservado.

**Estômago:** em topografia habitual, contraído sem conteúdo, paredes normoespessas, há manutenção da estratificação e da motilidade. **Píloro** não caracterizado. **Pâncreas:** área pancreática não caracterizada.

**Alças Intestinais:** segmentos intestinais passíveis de avaliação sem conteúdo, paredes normoespessas normoecoica regulares, motilidade e estratificação preservadas.

**Adrenais:** não caracterizadas

**Útero:** cornos uterinos com aspecto tubular homogêneo normoecóico sem acúmulo de conteúdo CNUTE 0,75cm / CNTD 0,45cm. Corpo uterino caracterizado sem acúmulo de conteúdo mensurado em torno de 0,59cm

**Ovários:** não caracterizados.

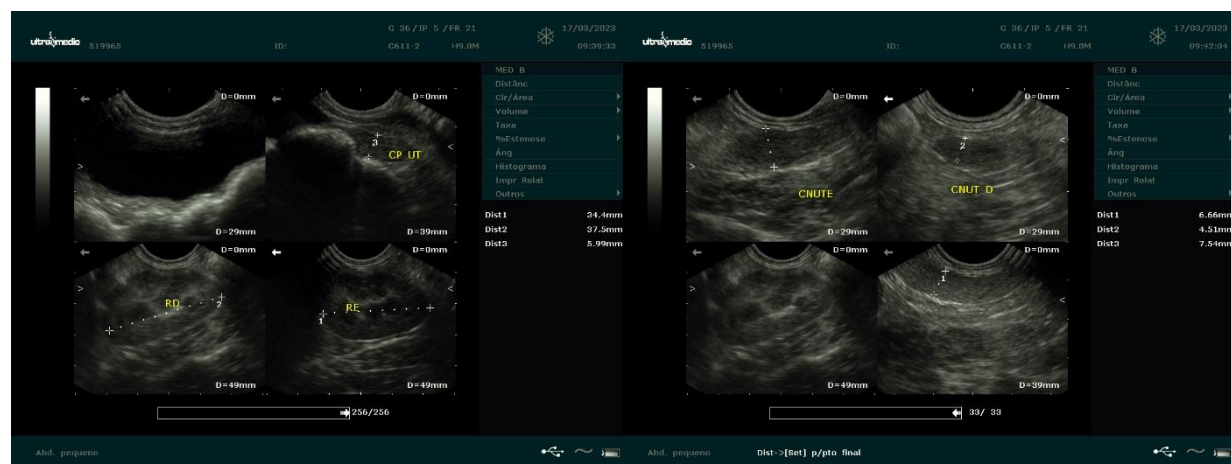
### Observações:

Ausência de líquido livre.

  
Dra. PAULA NOGUEIRA CUNHA  
MV CLINICA GERAL - APERFEIÇOAMENTO ULTRA-SONOGRAFIA  
CRMV 13618-SP  
CPF 122.038.818-10

## IMPRESSÃO SONOGRÁFICA:

Varredura abdominal com parâmetros ultrassonográficos preservados.



*Dra. PAULA NOGUEIRA CUNHA*  
 MV CLÍNICA GERAL - APERFEIÇOAMENTO ULTRA-SONOGRAFIA  
 CRMV 13618-SP  
 CPF 122.038.818-10