



HOSPITAL VETERINÁRIO DA ANCLIVEPA-SP

DATA: 03/01/2023

PACIENTE: ZEUS / ANTONIO (492518)

RELATÓRIO ULTRASSONOGRÁFICO

Bexiga: em topografia habitual, distensão moderada, conteúdo anecoico sem debris sem sedimentos, paredes discretamente espessadas (0,39cm) regulares, uretra caudal mantida.

Rins e Ureteres: RD 3,83cm / RE 3,76cm. Ambos com contornos definidos, parênquima homogêneo tendendo a hiperecoico. Leve perda da distinção e da proporção cortico medular no rim esquerdo e no direito mantida. Sistema pielocalicial mantido. Ausência de mineralizações.

Baço: em topografia habitual, com dimensões mantidas (0,84cm), parênquima homogêneo normoecóico vasos preservados.

Fígado: Topografia habitual, lobos hepáticos com volume preservado, parênquima homogêneo normoecóico, bordos arredondados, regulares. Diafragma preservado. Vasos preservados. Ductos intra-hepáticos não caracterizados. **Vesícula biliar:** repleção adequada, preenchida por conteúdo anecoico sem sedimentos, paredes normoespessas. Ducto biliar não caracterizado.

Sistema gastrointestinal:

Estômago: Topografia habitual, distensão por conteúdo alimentar, paredes normoespessa, estratificação mantida, motilidade mantida. Píloro não caracterizado.

Pâncreas: não caracterizado

Alças Intestinais: segmentos intestinais passíveis de avaliação com parâmetros preservados.

Observações:

Ausência de líquido livre

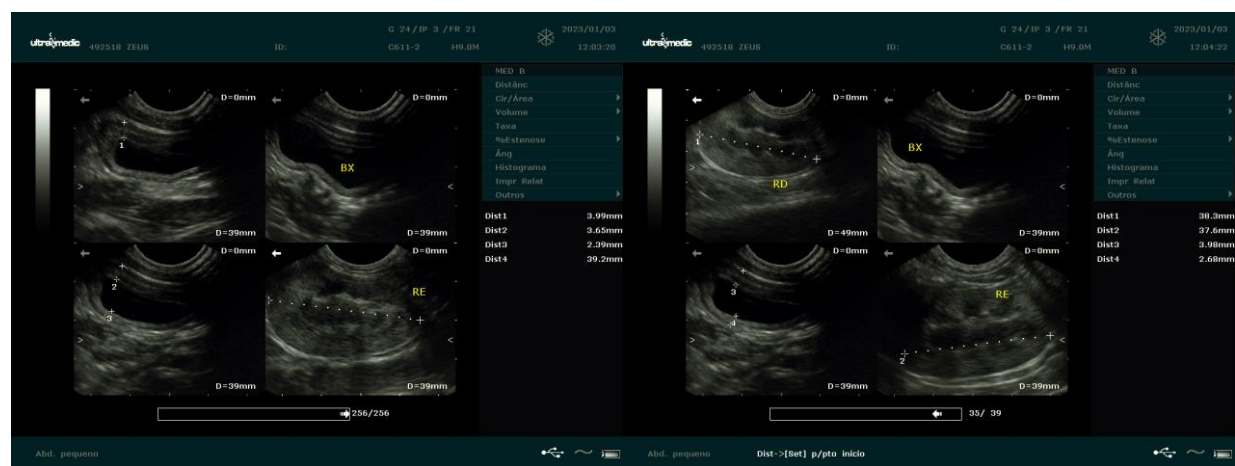
Linfonodos não caracterizados.


Dra. PAULA NOGUEIRA CUNHA
MV CLÍNICA GERAL - APERFEIÇOAMENTO ULTRA-SONOGRÁFIA
CRMV 13618-SP
CPF 122.038.818-10

IMPRESSÃO ULTRASSONOGRÁFICA:

Bexiga sem sedimentos somente discreto espessamento das paredes.

Rim esquerdo com alteração morfológica a investigar a função – sugerido controle ultrassonográfico



Dra. PAULA NOGUEIRA CUNHA
MV CLINICA GERAL - APERFEIÇOAMENTO ULTRASSONOGRAFIA
CRMV 13618-SP
CPF 122.038.818-10