



HOSPITAL VETERINÁRIO DA ANCLIVEPA-SP

DATA: 19/12/2022

PACIENTE: MORENA / ANA (492739)

RELATÓRIO ULTRASONOGRÁFICO

Bexiga: em topografia habitual, distensão moderada, conteúdo anecoico sem debris, paredes delgadas normoespessas regulares, uretra caudal mantida.

Rins e Uteres: em topografia habitual. RE 6,31cm / RD 6,91cm. Rins com parênquima homogêneo normoecóico, contornos definidos, distinção e proporção cortico medular mantida, sistema pielocalicial mantido. Ausência de mineralizações. Ureter preservado.

Baço: em topografia habitual, dimensões aumentadas (2,80cm). Parênquima homogêneo normoecóico. Vasos preservados.

Fígado: parênquima homogêneo normoecóico, lobos hepáticos com volume preservado, bordos regulares e afilados. Diafragma mantido. Grandes vasos preservados. Vesícula biliar: em topografia habitual distendida por conteúdo anecoico. Paredes normoespessas regulares. Ductos intra-hepáticos não caracterizados. Ducto biliar comum não caracterizado.

Sistema gastrointestinal:

Estômago: em topografia habitual, contraído sem conteúdo luminal, paredes normoespessas regulares, estratificação mantida, motilidade mantida. Píloro preservado.

Pâncreas: não caracterizado.

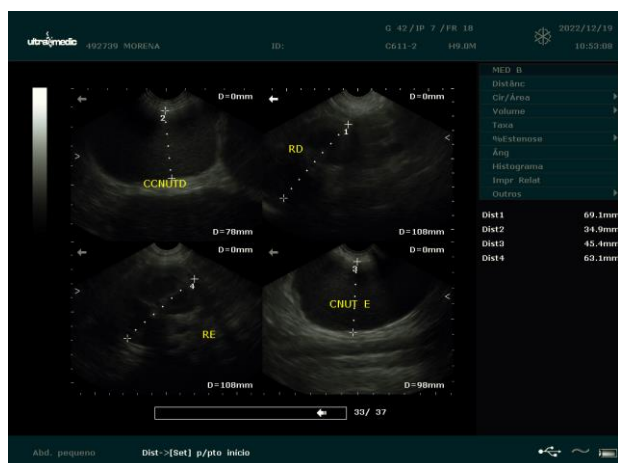
Alças Intestinais: segmentos intestinais sem janela acústica para avaliação.

Útero: Cornos uterinos extremamente distendidos e preenchidos por conteúdo hipoeecóico denso, paredes finas com dobras. CNUTD 3,49cm CNUTE 4,54cm. **Ovários:** não caracterizados.


Dra. PAULA NOGUEIRA CUNHA
MV CLÍNICA GERAL - APERFEIÇOAMENTO ULTRASONOGRAFIA
CRMV 13618SP
CPF 122.038.818-10

IMPRESSÃO SONOGRÁFICA:

Distensão extrema de ambos os cornos uterinos diâmetro interno a partir de 4,50cm, presença de dobras da parede sugerindo rotação de eixo. Imagens compatíveis com Piometra bilateral em extrema condição.



Dra. PAULA NOGUEIRA CUNHA
MV CLINICA GERAL - APERFEIÇOAMENTO ULTRA-SONOGRAFIA
CRMV 13618-SP
CPF 122.038.818-10