

No. do Exame: 001039401	Data de entrada: 30/01/2023
Nome do Pet.: NHONHO	
Idade.....: 14 Ano(s)	
Espécie.....: FELINO	
Raça.....: SRD FELINO	
Sexo.....: MACHO	
Tutor.....: ANDREA LUIZ FORCELLINI	Cli Solicitante: ANCLIVEPA
	Vet Solicitante: WALLACE DA SILVA FERNANDES

## LAUDO RADIOGRÁFICO

**REGIÃO:** Tórax

**PROJEÇÕES:** Laterolateral (decúbito lateral direito e esquerdo) e Ventrodorsal (decúbito dorsal).

### Imagens radiográficas demonstram:

- Não há evidências radiográficas da presença de nódulos metastáticos dispersos pelo parênquima pulmonar.
- Campos pulmonares com acentuada opacificação de padrão misto, intersticial e brônquico, caracterizado pela presença de paredes brônquicas espessadas, (Broncopatia crônica?).
- Silhueta cardíaca dentro dos padrões da normalidade radiográfica.
- Preservação do lúmen e trajeto traqueal.
- Cúpula diafragmática preservada.
- Não há evidências radiográficas da presença de linfonodomegalia, alterações pleurais e mediastinais.
- Arcabouço torácico preservado.

**\* O valor preditivo de qualquer exame de diagnóstico por imagem depende da análise conjunta dos dados clínicos e demais exames do paciente.**

### Informações sobre as imagens Diagnósticas

As imagens radiográficas presentes neste laudo são meramente ilustrativas.

Imagens em qualidade diagnóstica (DICOM) estão no CD entregue ao tutor e também disponíveis no nosso portal web em <https://portal.softeasy.com.br:444/?token=550> - com login e senha do tutor, clínico veterinário ou clínica veterinária.

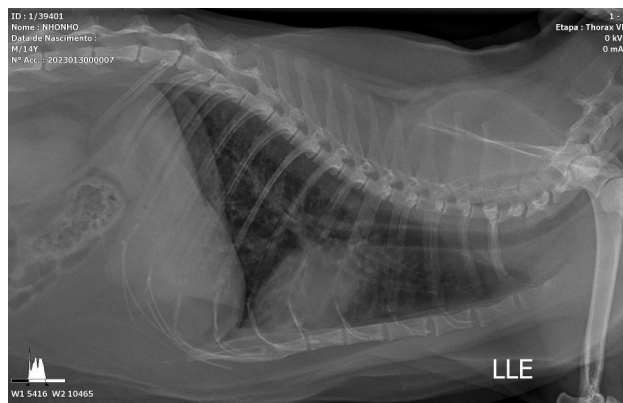
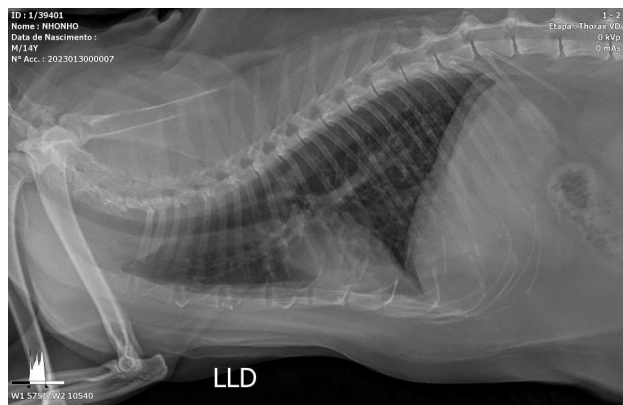
SAO PAULO , 30/01/2023

A interpretação dos exames laboratoriais deveser realizada pelo médico veterinário responsável, mediante a sintomatologia clínica do animal.

No. do Exame: 001039401  
Nome do Pet.: NHONHO  
Idade.....: 14 Ano(s)  
Espécie.....: FELINO  
Raça.....: SRD FELINO  
Sexo.....: MACHO  
Tutor.....: ANDREA LUIZ FORCELLINI

Data de entrada: 30/01/2023

Cli Solicitante: ANCLIVEPA  
Vet Solicitante: WALLACE DA SILVA  
FERNANDES



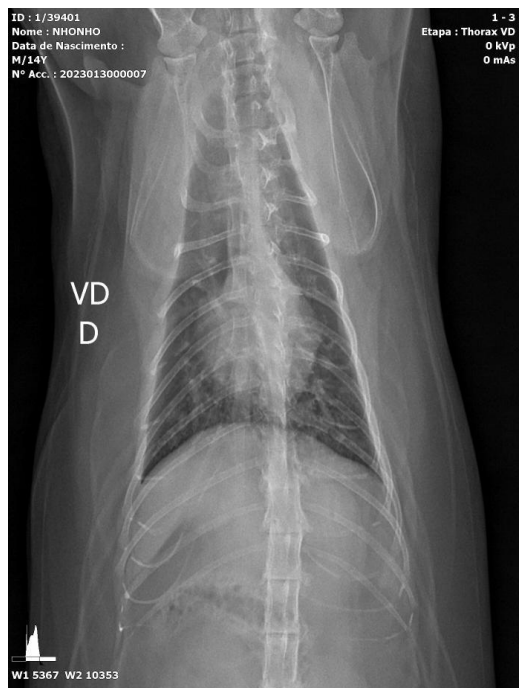
SAO PAULO , 30/01/2023

A interpretação dos exames laboratoriais deveser realizada pelo médico veterinário responsável,  
mediante a sintomatologia clínica do animal.

No. do Exame: 001039401  
Nome do Pet.: NHONHO  
Idade.....: 14 Ano(s)  
Espécie.....: FELINO  
Raça.....: SRD FELINO  
Sexo.....: MACHO  
Tutor.....: ANDREA LUIZ FORCELLINI

Data de entrada: 30/01/2023

Cli Solicitante: ANCLIVEPA  
Vet Solicitante: WALLACE DA SILVA  
FERNANDES



*Simone M. dos Santos*  
Simone M. M. dos Santos  
CRMV-SP23.398  
Médica Veterinária

SAO PAULO , 30/01/2023

A interpretação dos exames laboratoriais deveser realizada pelo médico veterinário responsável,  
mediante a sintomatologia clínica do animal.