



HOSPITAL VETERINÁRIO DA ANCLIVEPA-SP

DATA: 12/01/2023

PACIENTE: LILITH /AGNES (497414)

RELATÓRIO ULTRASSONOGRÁFICO

Bexiga: em topografia habitual, com escassa distensão, conteúdo anecoico, presença de estrutura hiperecoica produtora de sombra acústica sugestiva de aglomerado de sedimentos em fase de concreção aderido em parede dorsal, parede ventral discretamente espessada (0,37cm) regulares, uretra caudal mantida.

Rins e Ureteres: RE 3,36cm / RD 3,27cm. Ambos com parênquima homogêneo normoecóico, com contornos definidos, distinção e da proporção cortico medular mantida, sistema pielocalicial mantido, ausência de mineralizações. Ureter não caracterizado.

Baço: em topografia habitual, dimensões mantidas, parênquima homogêneo normoecóico, vasos preservados.

Fígado: lobos hepáticos com volume mantido, parênquima homogêneo normoecóico, bordos afilados regulares. Diafragma mantido. Grandes vasos preservados. **Vesícula biliar:** em topografia habitual com distensão pequena por conteúdo anecoico, paredes normoespessas. Ductos intra-hepáticos não caracterizados. Ducto biliar comum caracterizado dilatado.

Sistema gastrointestinal:

Estômago: em topografia habitual, distendido por pequeno conteúdo gasoso, paredes normoespessas e regulares, motilidade e estratificação mantida. Pâncreas: não caracterizado.

Alças Intestinais: segmentos intestinais passíveis de avaliação com parâmetros ultrassonográficos preservados.

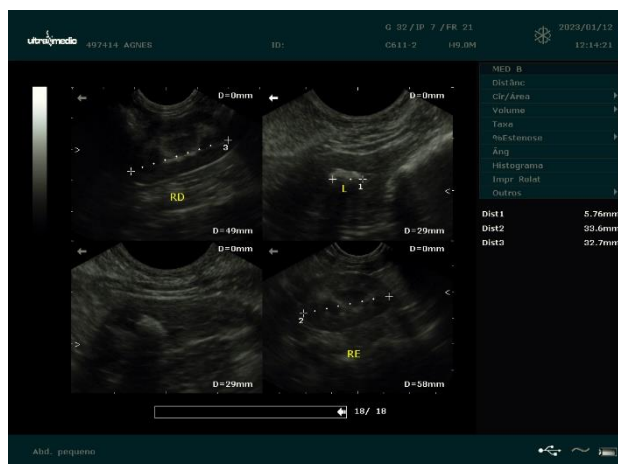
Observações:

Ausência de líquido livre.


Dra. PAULA NOGUEIRA CUNHA
MV CLINICA GERAL - APERFEIÇOAMENTO ULTRA-SONOGRAFIA
CRMV 13618-SP
CPF 122.038.818-10

IMPRESSÃO ULTRASSONOGRÁFICA:

Cistite associada a presença de aglomerado de sedimento hiperecoico em fase de concreção mensurado em torno de 0,60cm aderido em parede dorsal (bexiga com escassa repleção)




Dra. PAULA NOGUEIRA CUNHA
MV CLINICA GERAL - APERFEIÇOAMENTO ULTRA-SONOGRAFIA
CRMV 13618-SP
CPF 122.038.818-10