



HOSPITAL VETERINÁRIO DA ANCLIVEPA-SP

DATA: 17/02/2023

PACIENTE: NEGÃO / ALINE (502826)

RELATÓRIO ULTRASSONOGRÁFICO

Bexiga: leve distensão, conteúdo anecoico sem debris celulares, sem sedimentos, paredes finas (0,25cm) regulares, uretra caudal preservada, sem sinais de obstrução.

Rins e Ureteres: RE 3,59cm / RD 3,36cm, contornos definidos, parênquima homogêneo normoecóico, distinção e proporção cortico medular preservada, sistema pielocalicial definido. Ausência de mineralizações. Ureteres não caracterizados.

Baço: em topografia habitual com dimensões preservadas (0,72cm), parênquima homogêneo normoecóico, vasos preservados.

Fígado: em topografia habitual, lobos hepáticos com volume preservado, parênquima homogêneo normoecóico, margens afiladas, regulares. Vasos preservados. Ductos intra-hepáticos não caracterizados. Vesícula biliar com repleção adequada preenchida por conteúdo anecoico com discreto acúmulo de conteúdo ecogênico, paredes normoespessas regulares. Ducto biliar não caracterizado.

Estômago: em topografia habitual, contraído com conteúdo alimentar / gasoso, paredes normoespessas, manutenção da estratificação e motilidade. Píloro não caracterizado. **Pâncreas:** não caracterizado.

Alças Intestinais: segmentos intestinais passíveis de avaliação com parâmetros ultrassonográficos preservados.

Observações:

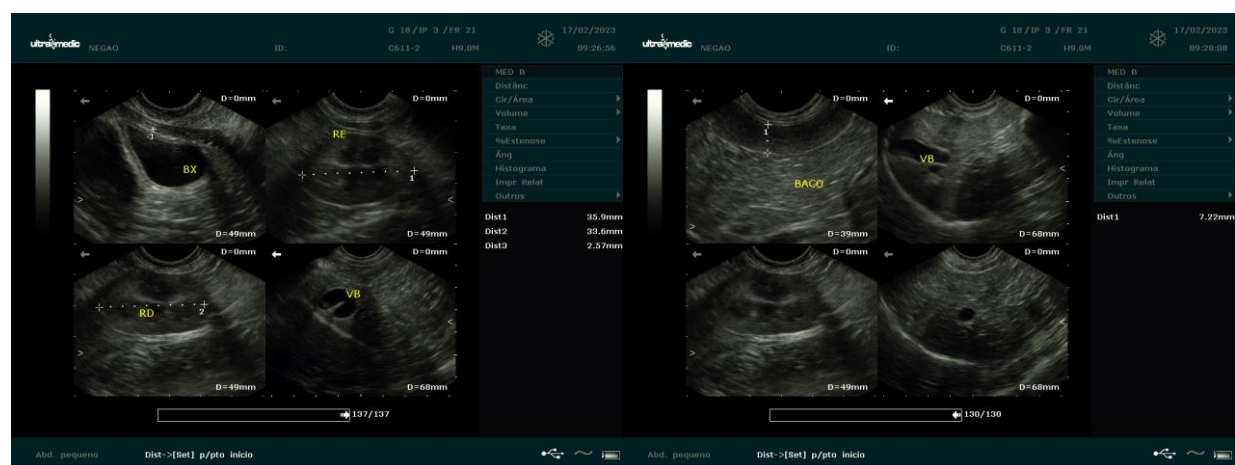
Ausência de líquido livre

Linfonodos não caracterizados.


Dra. PAULA NOGUEIRA CUNHA
MV CLINICA GERAL - APERFEIÇOAMENTO ULTRA-SONOGRAFIA
CRMV 13618-SP
CPF 122.038.818-10

IMPRESSÃO ULTRASSONOGRÁFICA:

Varredura abdominal com parâmetros ultrassonográficos preservados



Dra. PAULA NOGUEIRA CUNHA
MV CLÍNICA GERAL - APERFEIÇOAMENTO ULTRASSONOGRÁFIA
CRMV 13618-SP
CPF 122.038.818-10