



HOSPITAL VETERINÁRIO DA ANCLIVEPA-SP

DATA: 15/03/2023

PACIENTE: PRINCESA / ANDRESSA (517481)

RELATÓRIO ULTRASSONOGRÁFICO

Bexiga: com distensão adequada, conteúdo anecoico sem debris sem sedimentos paredes normoespessas (0,38cm, uretra caudal preservada).

Rins e Ureteres: RD 3,87cm / RE 3,14cm, contornos definidos, parênquima homogêneo normoecóico, proporção e distinção cortico medular mantida, sistema pielocalicial mantido.

Baço: em topografia habitual, contornos definidos, dimensões acentuadamente aumentadas (1,70cm), parênquima homogêneo e normoecóico, vasos preservados.

Fígado: em topografia habitual, lobos hepáticos com aumento do volume, margens arredondadas, parênquima homogêneo hiperecoico. Vasos preservados. Ductos intra-hepáticos dilatados com paredes evidentes e irregulares. Vesícula biliar com grande distensão preenchida por conteúdo anecoico com discreta quantidade de cristais em suspensão, paredes finas e regulares. Ducto biliar dilatado e tortuoso.

Estômago: em topografia habitual, contraído sem conteúdo, paredes normoespessas e regulares, estratificação e motilidade mantida. **Piloro** não caracterizado. **Pâncreas:** não caracterizado.

Alças Intestinais: segmentos intestinais passíveis de avaliação com parâmetros ultrassonográficos dentro da normalidade.

Adrenais: não caracterizadas

Útero: Cornos uterinos não caracterizados. Corpo uterino com aspecto tubular com parênquima homogêneo normoecóico, mensurado em torno de 0,64cm no sentido longitudinal.

Ovários: não caracterizados.

Observações:

Ausência de líquido livre

Linfonodos não caracterizados.

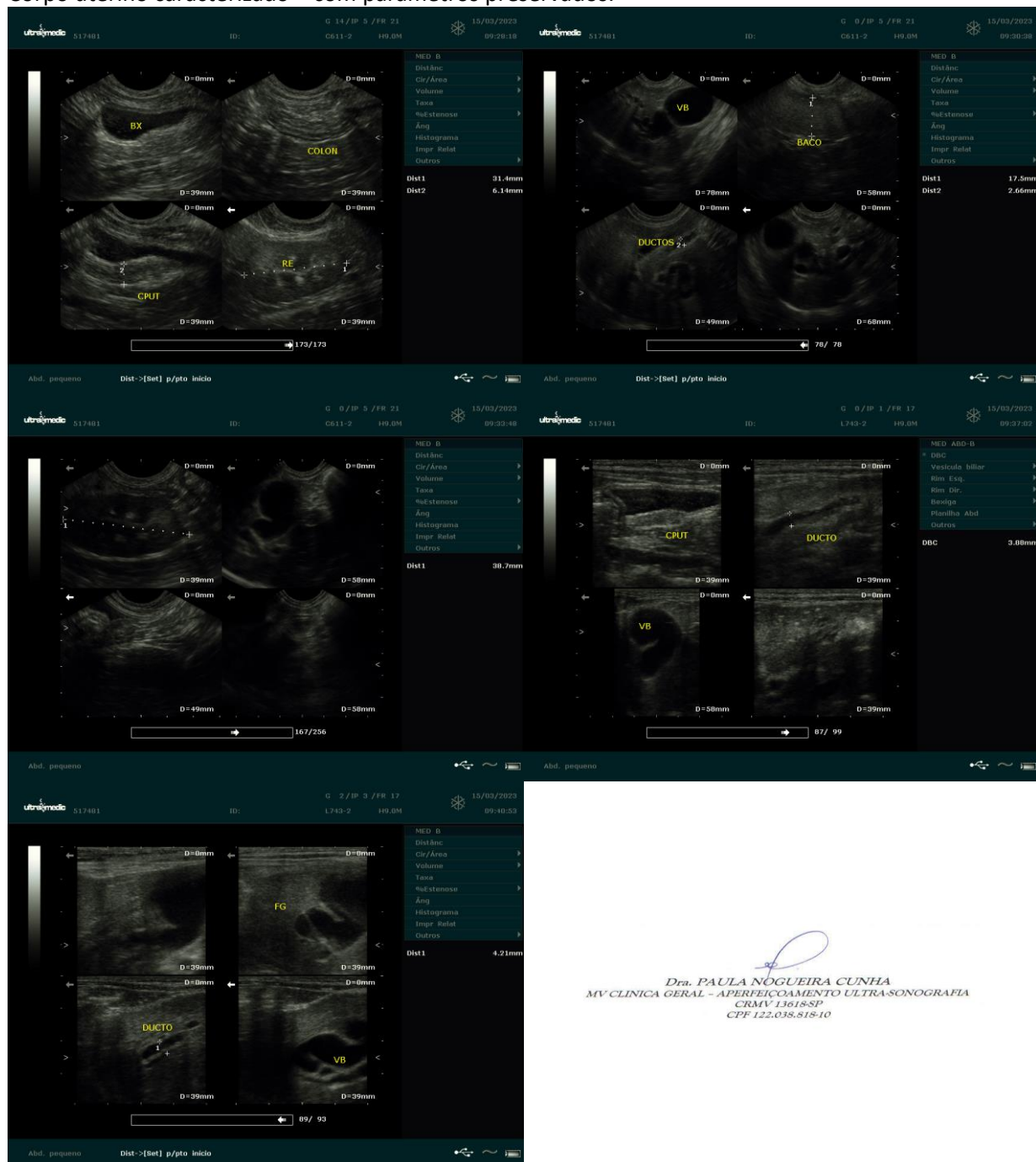

Dra. PAULA NOGUEIRA CUNHA
MV CLINICA GERAL - APERFEIÇOAMENTO ULTRA-SONOGRAFIA
CRMV 13618-SP
CPF 122.038.818-10

IMPRESSÃO SONOGRÁFICA:

Hepatite - Colangite – Colecistite associada a obstrução de ducto intra-hepáticos – há dilatação severa dos ductos colédoco e intra-hepáticos (há espessamento e irregularidade das paredes). Possibilidades diagnósticas (platinosoma/ plugs inflamatórios)

Esplenomegalia acentuada.

Corpo uterino caracterizado – com parâmetros preservados.



Dra. PAULA NOGUEIRA CUNHA
MV CLINICA GERAL - APERFEIÇOAMENTO ULTRA-SONOGRAFIA
CRMV 13618-SP
CPF 122.038.818-10



HOSPITAL VETERINÁRIO DA ANCLIVEPA-SP

AV JUSCELINO KUBITSCHEK DE OLIVEIRA, 214 – TAUBATÉ/SP