



HOSPITAL VETERINÁRIO DA ANCLIVEPA-SP

DATA: 16/01/2023

PACIENTE: ESMERALDA /ANA (502854)

RELATÓRIO ULTRASSONOGRAFICO

Bexiga: moderadamente distendida, conteúdo anecoico sem debris sem sedimentos, paredes normoespessas, estratificação mantida, trígono preservado.

Rins e Ureteres: RE 3,48cm / RD 3,52cm, contornos definidos, parênquima homogêneo normoecóico, leve perda da proporção e distinção cortico medular no rim direito com espessamento da cortical, sistema pielocalicial caracterizado preservado. Presença de mineralizações em recessos do rim direito. Ureteres não caracterizados.

Baço: em topografia habitual, com dimensões levemente aumentadas (0,94cm) parênquima homogêneo normoecóico, vasos preservados.

Fígado: em topografia habitual, lobos hepáticos com volume mantidos, parênquima homogêneo hiperecoico, bordos arredondados, regulares. Vasos preservados. Ductos intra-hepáticos não caracterizados. Vesícula biliar com múltiplas septações, com repleção adequada preenchida por conteúdo anecóico sem sedimentos, paredes normoespessas regulares. Ducto biliar não caracterizado.

Sistema gastrointestinal:

Estômago: em topografia habitual contraído sem conteúdo, paredes normoespessas, estratificação mantida, motilidade mantida. Píloro caracterizado sem alterações.

Pâncreas: não caracterizado.

Alças Intestinais: segmentos intestinais com conteúdo luminal padrão fecal em vários segmentos. Motilidade e estratificação mantidas.

Observações:

Ausência de líquido livre.


Dra. PAULA NOGUEIRA CUNHA
MV CLINICA GERAL - APERFEIÇOAMENTO ULTRA-SONOGRAFIA
CRMV 13618-SP
CPF 122.038.818-10

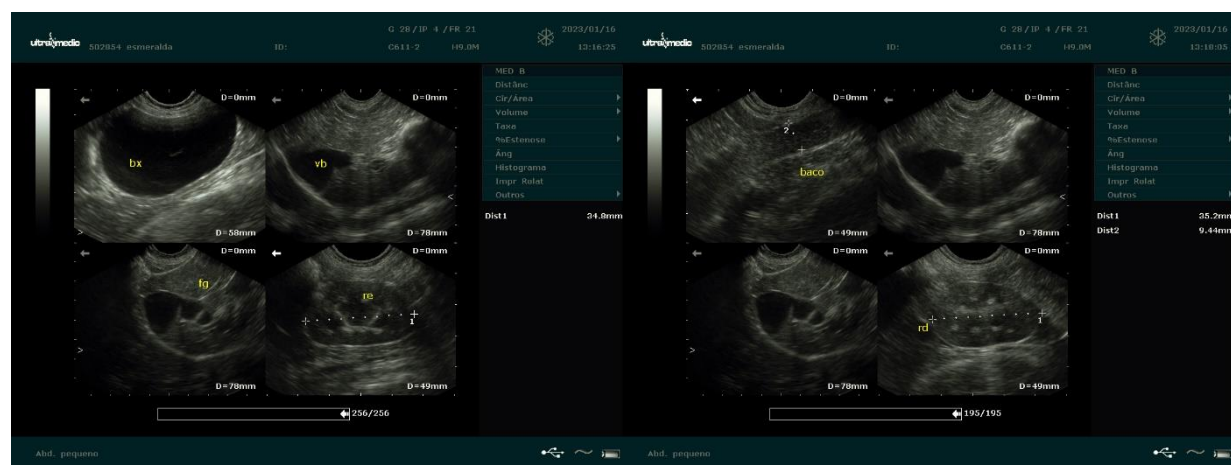
IMPRESSÃO ULTRASSONOGRÁFICA:

Discreta esplenomegalia

Hepatopatia infiltrativa difusa adiposa leve a moderada

Acúmulo de fezes em vários segmentos intestinais.

Nefropatia unilateral direita




Dra. PAULA NOGUEIRA CUNHA
MV CLÍNICA GERAL - APERFEIÇOAMENTO ULTRA-SONOGRAFIA
CRMV 136188SP
CPF 122.038.818-10