



HOSPITAL VETERINÁRIO DA ANCLIVEPA-SP

DATA: 02/02/2023

PACIENTE: GABRIEL / ADILSON (509060)

RELATÓRIO ULTRASONOGRÁFICO

Bexiga: moderada distensão, conteúdo anecoico sem debris sem sedimentos, paredes normoespessas, estratificação mantida, trígono preservado.

Rins e Ureteres: RD 2,27cm e RE 2,45cm contornos definidos, parênquima homogêneo normoecóico, distinção e proporção cortico medular preservada, sistema pielocalicial preservado. Ausência de mineralizações. Ureteres não caracterizados.

Baço: em topografia habitual com dimensões preservadas, parênquima homogêneo normoecóico, vasos preservados.

Fígado: em topografia habitual, lobos hepáticos com volume preservado, parênquima homogêneo hipoecóico, margens afiladas, regulares. Vasos preservados. Ductos intra-hepáticos não caracterizados. Vesícula biliar com pequena repleção preenchida por conteúdo anecoico, paredes regulares. Ducto biliar não caracterizado.

Estômago: em topografia habitual, com distensão leve por conteúdo alimentar, paredes normoespessas, com estratificação e motilidade preservadas. Píloro não caracterizado. Pâncreas não caracterizados.

Alças Intestinais: segmentos intestinais com discreta distensão do lúmen por conteúdo mucoide / gasoso, motilidade mantida paredes preservadas.

Observações:

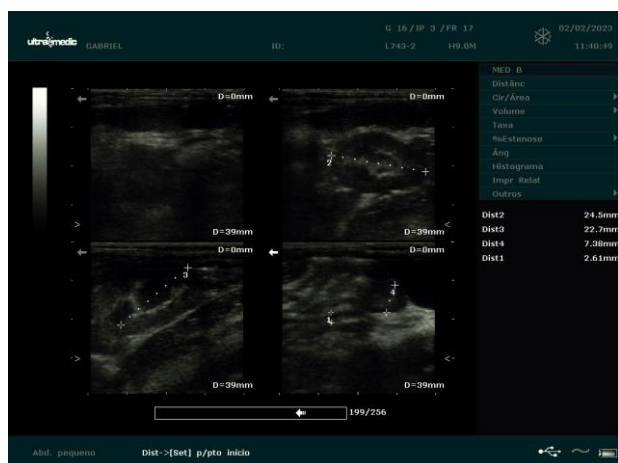
Ausência de líquido livre.

Linfonodos ilíaco direito reativo.


Dra. PAULA NOGUEIRA CUNHA
MV CLINICA GERAL - APERFEIÇOAMENTO ULTRA-SONOGRAFIA
CRMV 13618-SP
CPF 122.038.818-10

IMPRESSÃO ULTRASSONOGRÁFICA:

Leve congestão hepática – toxemia / inflamação aguda
Linfonodo ilíaco reativo.



Dra. PAULA NOGUEIRA CUNHA
MV CLINICA GERAL - APERFEIÇOAMENTO ULTRA-SONOGRAFIA
CRMV 13618-SP
CPF 122.038.818-10