



# HOSPITAL VETERINÁRIO DA ANCLIVEPA-SP

DATA: 13/02/2023

PACIENTE: GORDA/ ALINE (512608)

## RELATÓRIO ULTRASSONOGRÁFICO

**Bexiga:** em topografia habitual, com pequena distensão, conteúdo anecoico sem debris, paredes espessas (0,49cm) irregulares, uretra caudal mantida.

**Rins e Ureteres:** RE 2,75cm / RD 3,48cm. Rim esquerdo com formato arredondado com parênquima grosseiro normoecóico, contornos definidos, perda da distinção e da proporção cortico medular - há espessamento acentuado da cortical no esquerdo, sistema pielocalicial definido, ausência de mineralização em recessos renais. Ureter não caracterizado. Rim direito com parâmetros ultrassonográficos preservados.

**Baço:** em topografia habitual com parênquima homogêneo normoecóico, dimensões preservadas (0,45cm) vasos preservados.

**Fígado:** lobos hepáticos com volume mantido, parênquima homogêneo normoecóico, margens afiladas e regulares, vasos e ductos intra-hepáticos preservados. Vesícula biliar com paredes normoespessas normoecoica, leve distensão por conteúdo anecóico sem sedimentos, ducto não caracterizado.

**Estômago:** distendido por conteúdo gasoso, paredes normoespessas com estratificação e motilidade mantidas. **Pâncreas:** não caracterizado.

**Alças Intestinais:** presença de uma estrutura densa produtora de sombra acústica forte em região topográfica de duodeno ascendente sugestivo de fecaloma.

### Observações:

Ausência de líquido livre

Linfonodos não caracterizados

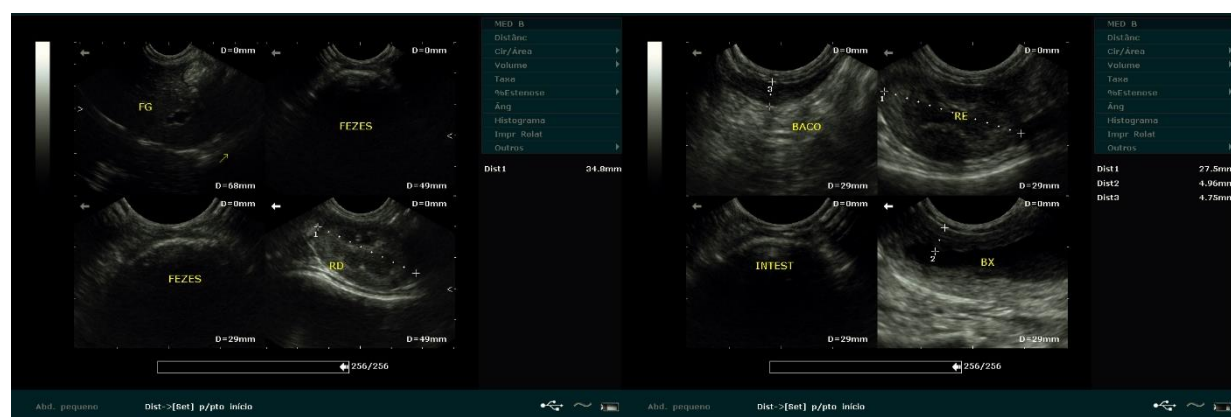
  
Dra. PAULA NÓGUEIRA CUNHA  
MV CLÍNICA GERAL - APERFEIÇOAMENTO ULTRA-SONOGRAFIA  
CRMV 13619-SP  
CPF 122.038.818-10

## IMPRESSÃO ULTRASSONOGRÁFICA:

Presença de área densa produtora de sombra acústica forte em região topográfica de duodeno ascendente sugestivo de fecaloma - indicado rx abdômen.

Nefropatia unilateral esquerda – DRC??

Cistite



*Dra. PAULA NOGUEIRA CUNHA*  
 MV CLÍNICA GERAL - APERFEIÇOAMENTO ULTRA-SONOGRAFIA  
 CRMV 13618-SP  
 CPF 122.038.818-10