



# HOSPITAL VETERINÁRIO DA ANCLIVEPA-SP

DATA: 27/02/2023

PACIENTE: NEGUINHO/ ALESSANDRO (516598)

## RELATÓRIO ULTRASONOGRÁFICO

**Bexiga:** moderada distensão, conteúdo anecoico sem debris sem sedimentos, paredes regulares, estratificação mantida, trígono mantido. Uretra caudal não caracterizada.

**Rins e Ureteres:** RE 5,08cm / RD 4,98cm em topografia habitual. Tanto rim direito quanto esquerdo apresentam contornos definidos parênquima homogêneo normoecóico, distinção e proporção cortico medular mantida, sistema pielocalicial mantido, ausência de mineralizações nos recessos renais. Ureter não caracterizado.

**Baço:** em topografia habitual dimensões mantidas (2,0cm) com parênquima homogêneo normoecóico, vasos preservados.

**Fígado:** lobos hepáticos com parênquima homogêneo normoecóico com volume preservado, margens afiladas regulares. Diafragma mantido, vasos preservados. Vesícula biliar: pouco distendida preenchida por conteúdo anecoico sem sedimentos. Ducto comum preservado.

**Estômago:** distendido por pequena quantidade de conteúdo gasoso, paredes preservadas, estratificação motilidade mantida. **Pâncreas:** não caracterizado

**Alças Intestinais:** segmentos intestinais passíveis de avaliação com parâmetros preservados.

**Próstata:** parênquima grosseiro tendendo a hiperecoico contornos definidos regulares dimensões preservadas (2,90cm x 3,0cm x 2,90cm)

**Testículos:** parâmetros preservados.

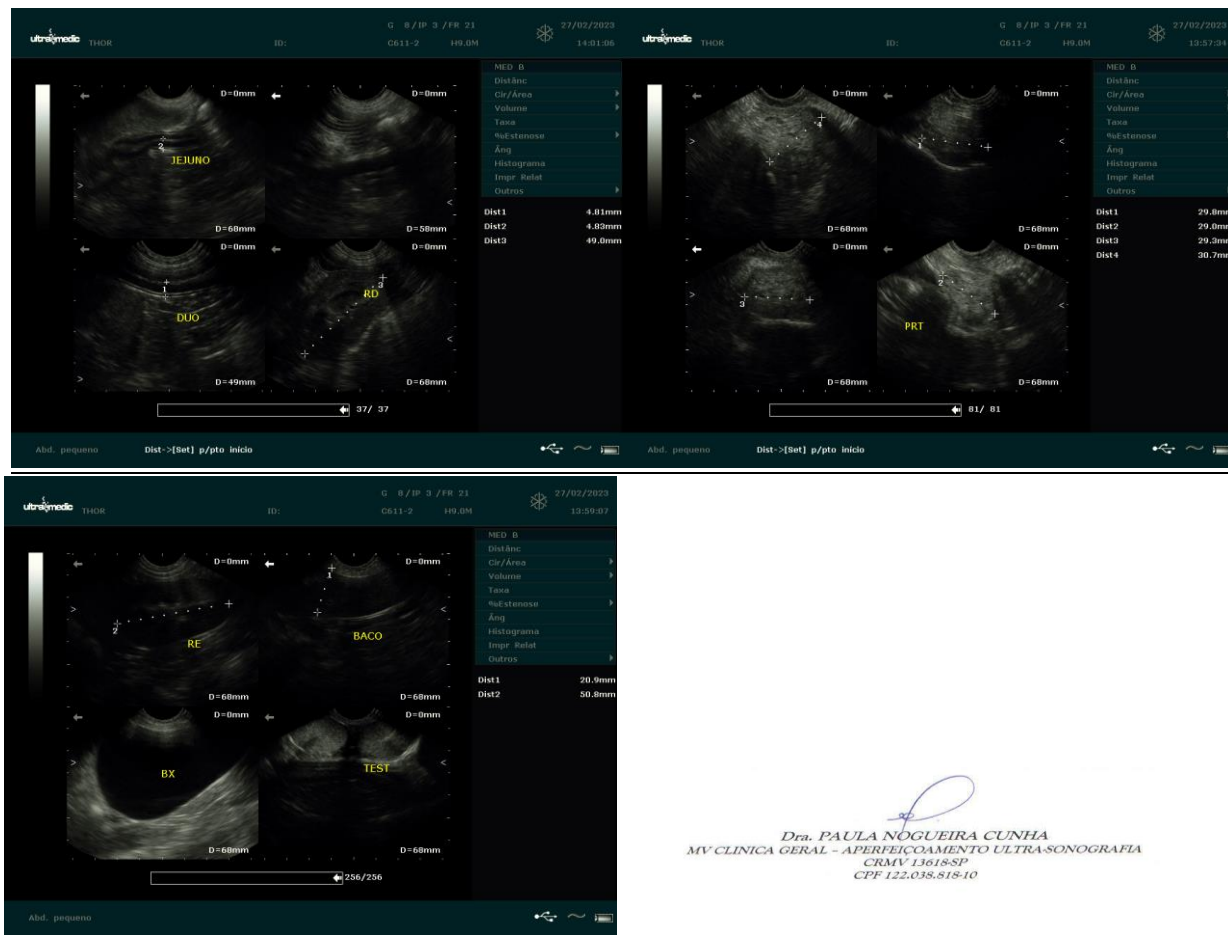
### Observações:

Ausência de líquido livre em grande quantidade.

  
Dra. PAULA NOGUEIRA CUNHA  
MV CLINICA GERAL - APERFEIÇOAMENTO ULTRA-SONOGRAFIA  
CRMV 13618-SP  
CPF 122.038.818-10

## IMPRESSÃO SONOGRÁFICA:

Prostatite leve



*Dra. PAULA NOGUEIRA CUNHA*  
 MV CLINICA GERAL - APERFEIÇOAMENTO ULTRA-SONOGRAFIA  
 CRMV 13618-SP  
 CPF 122.038.818-10