



# HOSPITAL VETERINÁRIO DA ANCLIVEPA-SP

DATA: 12/04/2023

PACIENTE: MARRON / ANA (524241)

## RELATÓRIO ULTRASONOGRÁFICO

**Bexiga:** moderada distensão, conteúdo anecoico sem debris sem sedimentos. Paredes com leve espessamento (0,47cm) irregulares com áreas ecogênicas (0,49cm) proliferativas que se projetam da parede para o lúmen, trígono mantido. Uretra caudal não caracterizada.

**Rins e Ureteres:** RD 4,90cm / RE 4,60cm. Ambos com contornos mal definidos, parênquima homogêneo hiperecoico com perda acentuada da estrutura renal interna com espessamento da cortical e dilatação do sistema pielocalicial, principalmente no rim esquerdo. Presença de micro cisto em cortical renal direita, mensurado em torno de 0,40cm.

**Baço:** em topografia habitual com dimensões aumentadas (1,5cm) grosseiro ecogenicidade mista com área focal heterogênea de ecogenicidade mista, localizada em corpo esplênico com contornos pouco definidos e irregulares mensurada em torno de 1,40cm x 1,30cm, vasos preservados.

**Fígado:** lobos hepáticos com parênquima grosseiro hiperecóico, margens arredondadas regulares. Lesão focal hiperecoica de contornos irregulares localizada em lobo hepático direito mensurada em torno de 3,14cm x 2,90cm. Diafragma mantido, vasos intra-hepáticos preservados. **Vesícula biliar:** distendida por conteúdo anecoico com acúmulo de quantidade moderada de sedimento ecogênico denso. Ducto comum preservado.

**Estômago:** distendido por moderada quantidade de conteúdo gasoso, paredes preservadas, estratificação motilidade mantida. **Pâncreas:** não caracterizado

**Alças Intestinais:** segmentos intestinais passíveis de avaliação com parâmetros preservados.

**Próstata:** caracterizada om parênquima homogêneo normoecóico com medidas aproximadas de 1,90cm x 1,80cm.

**Testículos:** orquiectomia

### Observações:

Ausência de líquido livre.

Dra. PAULA NOGUEIRA CUNHA  
MV CLINICA GERAL - APERFEIÇOAMENTO ULTRA-SONOGRAFIA  
CRMV 13618-SP  
CPF 122.038.818-10

## IMPRESSÃO DIAGNÓSTICA:

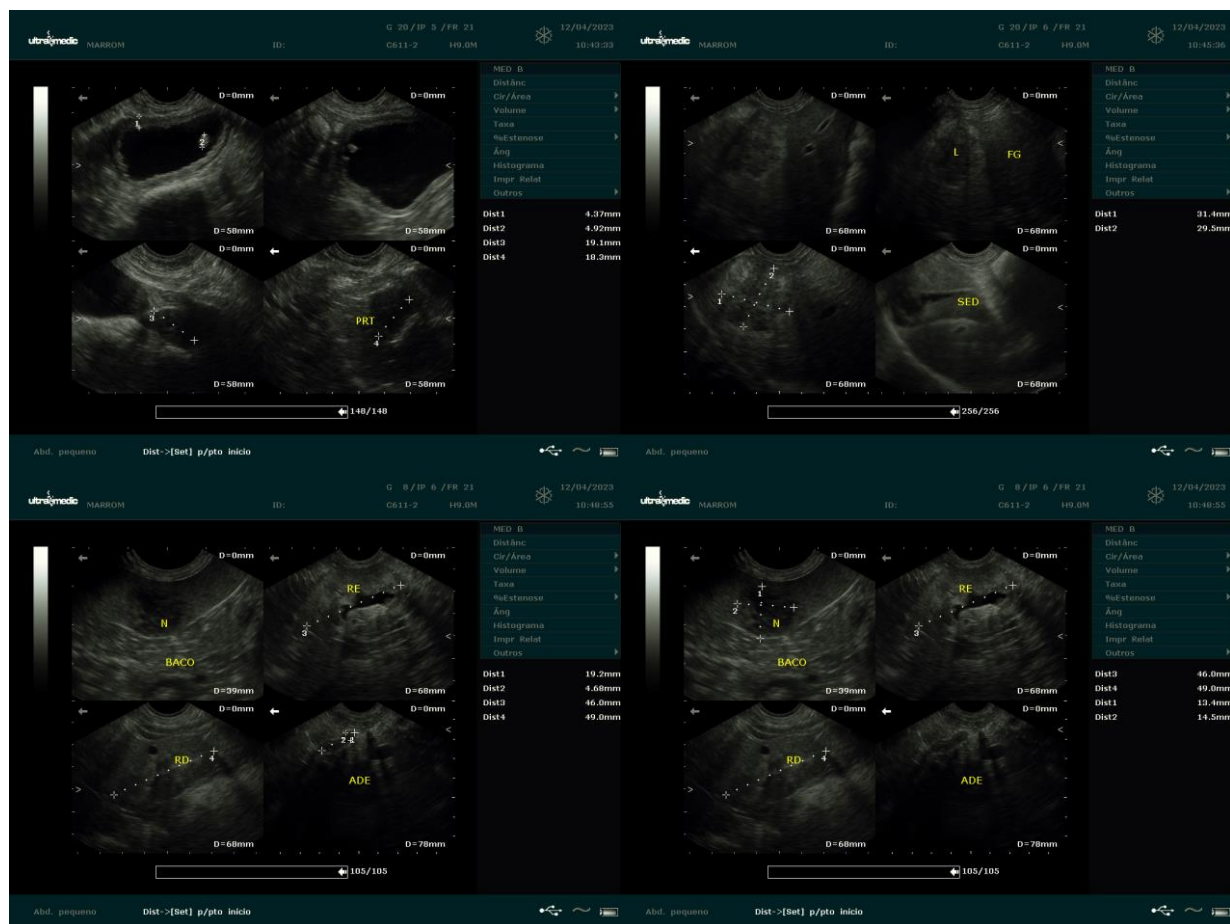
Cistite crônica associada a proliferação tecidual (pólipos na parede cranial)

Nefropatia bilateral – DRC avançada com a presença de dilatação do sistema coletor do rim esquerdo e micro cisto na cortical do rim direito.

Esplenomegalia associada a lesão intrínseca focal heterogênea em corpo esplênico – Neoplasia??

Hepatopatia crônica associada a lesão hiperecoica heterogênea em lobo hepático direito - Fibrose?

Neoplasia?



*Dra. PAULA NOGUEIRA CUNHA*  
 MV CLINICA GERAL - APERFEIÇOAMENTO ULTRA-SONOGRAFIA  
 CRMV 13618-SP  
 CPF 122.038.818-10