



# HOSPITAL VETERINÁRIO DA ANCLIVEPA-SP

DATA: 24/03/2023

PACIENTE: SULAMITA/ ARMANDO (522260)

## RELATÓRIO ULTRASONOGRÁFICO

**Bexiga:** moderada distensão, conteúdo anecoico sem debris com sedimentos, paredes finas e regulares, uretra caudal preservada, sem sinais de obstrução.

**Rins e Ureteres:** RE 2,76cm / RD 3,0cm. Contornos definidos, parênquima homogêneo normoecóico, distinção e proporção cortico medular preservada. Sistema pielocalicial preservado. Ureter não caracterizado.

**Baço:** em topografia habitual com dimensões preservadas (0,54cm), parênquima homogêneo normoecóico, vasos preservados.

**Fígado:** em topografia habitual, lobos hepáticos com volume preservado, parênquima homogêneo normoecóico, margens afiladas, regulares. Vasos intra-hepáticos preservados. Ductos intra-hepáticos preservados. Vesícula biliar com distensão moderada, preenchida por conteúdo ecogênico. Ducto comum preservado.

**Estômago:** em topografia habitual, contraído conteúdo mucoide, paredes normoespessas, há manutenção da estratificação e da motilidade. **Píloro** não caracterizado. **Pâncreas:** não caracterizado.

**Alças Intestinais:** segmentos intestinais passíveis de avaliação apresentam conteúdo gasoso e fecal em quantidade moderada, paredes normoespessas regulares, motilidade e estratificação preservadas.

**Adrenais:** não caracterizadas

**Útero:** corno uterino esquerdo caracterizada com aspecto tubular endométrio espesso e irregular hipoeecóico com discreto acúmulo de conteúdo anecoico, mensurado em torno de 0,63cm. Corno uterino direito caracterizado parcialmente com aspecto tubular com parênquima hipoeecóico mensurado em torno de 0,50cm (excesso de fezes e conteúdo gasoso)

**Ovários:** não caracterizados sem janela acústica adequada para avaliação.

### Observações:

Ausência de líquido livre

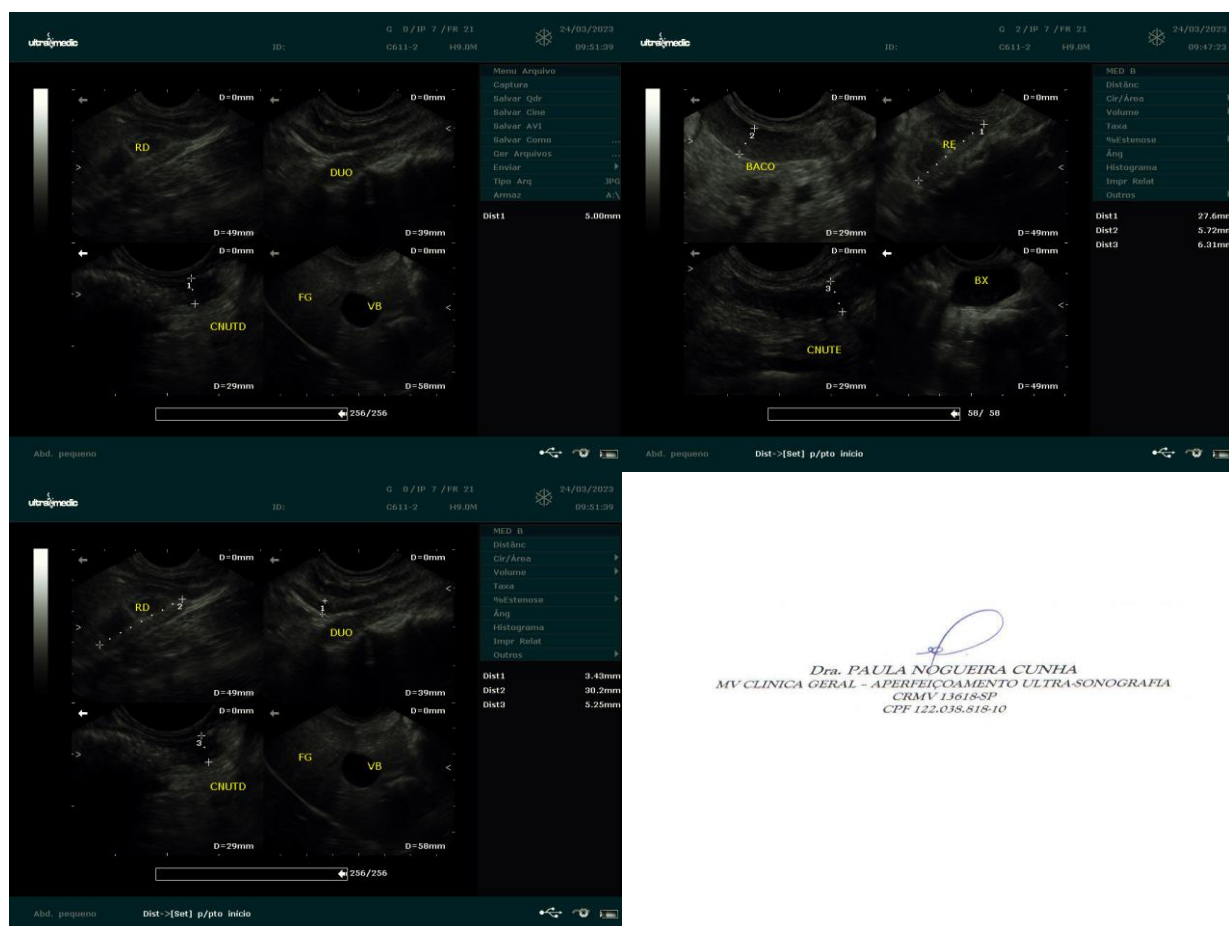
  
Dra. PAULA NOGUEIRA CUNHA  
MV CLINICA GERAL - APERFEIÇOAMENTO ULTRA-SONOGRAFIA  
CRMV 13618-SP  
CPF 122.038.818-10

## IMPRESSÃO SONOGRÁFICA:

Corno uterino esquerdo com endométrio grosso e espesso hipoeecóico com discreto acúmulo de conteúdo anecoico, mensurado em torno de 0,63cm – considerar possibilidades diagnóstica de hiperplasia endometrial cística por influência hormonal de acordo com fase do ciclo estral ou fase inicial de mucometra / hemometra / piometra – indicado repetir exame em condições de preparo mais adequada.

Corno uterino direito caracterizado parcialmente com endométrio de aspecto tubular hipoeecóico mensurado em torno de 0,50cm.

Ovários não caracterizados – excesso de conteúdo gasoso e fecal em alças intestinais.



*Dra. PAULA NOGUEIRA CUNHA*  
 MV CLINICA GERAL - APERFEIÇOAMENTO ULTRA-SONOGRAFIA  
 CRMV 13618-SP  
 CPF 122.035.818-10