



HOSPITAL VETERINÁRIO DA ANCLIVEPA-SP

DATA: 05/04/2023

PACIENTE: GRANOLA / ANDREIA (525657)

RELATÓRIO ULTRASONOGRÁFICO

Bexiga: em topografia habitual, com moderada distensão, conteúdo anecoico com debris em suspensão, paredes normoespessas regulares. Uretra caudal preservada.

Rins e Ureteres: dimensões preservadas RE 5,72cm / RD 6,26cm, parênquima homogêneo normoecóico, contornos definidos, distinção e proporção cortico medular, sistema pielocalicial preservado, ausência de mineralizações. Ureter não caracterizado.

Baço: caracterizado com parênquima homogêneo normoecóico, dimensões mantidas (1,60cm), vasos preservados.

Fígado: lobos hepáticos com redução acentuada do volume, parênquima homogêneo normoecóico, margens afiladas regulares. Diafragma mantido. Grandes vasos preservados. **Vesícula biliar:** em topografia habitual, com distensão moderada conteúdo anecoico, paredes normoespessas. Ductos intra-hepáticos não caracterizados. Ducto biliar comum não caracterizado.

Estômago: em topografia habitual contraído sem conteúdo. Paredes preservadas com estratificação mantida. **Pâncreas:** caracterizado com parênquima homogêneo normoecóico, contornos definidos, mensurado em torno de 2,80cm. **Alças Intestinais:** alças intestinais com paredes preservadas sem conteúdo luminal, motilidade mantida.

Adrenais: não caracterizadas.

Observações:

Presença de líquido livre em quantidade moderada não drenável.

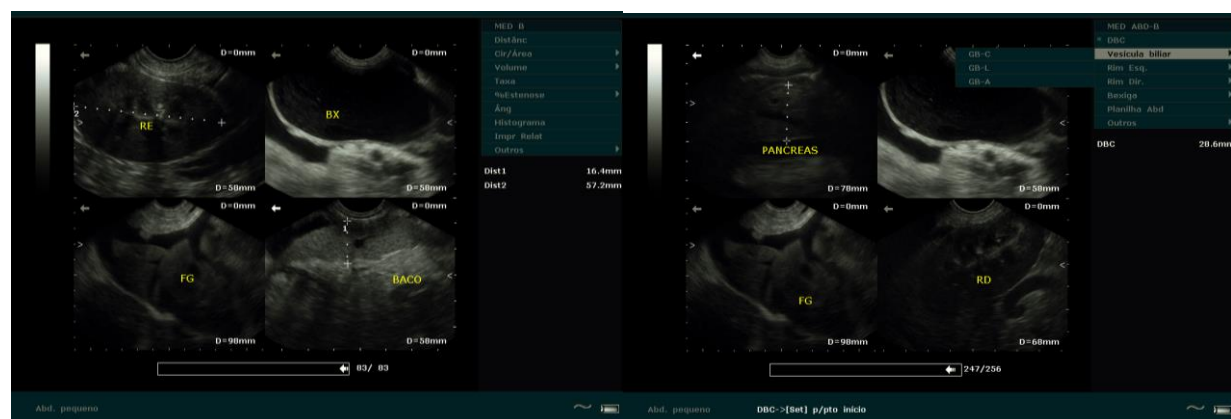
Linfonodos não caracterizados

IMPRESSÃO DIAGNÓSTICA:

Redução do volume hepático – cirrose / fibrose hepática?

Efusão abdominal em quantidade moderada

Hiperplasia pancreática – com parênquima preservado sem reatividade adjacente



Dra. PAULA NOGUEIRA CUNHA
 MV CLINICA GERAL - APERFEIÇOAMENTO ULTRA-SONOGRAFIA
 CRMV 13618-SP
 CPF 122.038.818-10