



HOSPITAL VETERINÁRIO DA ANCLIVEPA-SP

DATA: 17/01/2023

PACIENTE: NICK /BENEDITA (475312)

RELATÓRIO ULTRASSONOGRÁFICO

Bexiga: em topografia habitual, distensão leve, conteúdo anecoico com pequena quantidade de sedimentos hiperecóicos ao balotamento. Paredes levemente espessadas irregulares e proliferativas, uretra caudal mantida. Sem sinais de obstrução.

Rins e Ureteres: em topografia habitual. RE 4,38cm e RD 4,56cm. Parênquima homogêneo normoecóico, contornos definidos, leve perda da distinção e da proporção cortico medular mais evidente em rim esquerdo. Sistema pielocalicial preservado. Ausência de mineralizações. Ureter preservado.

Baço: em topografia habitual com dimensões mantidas (0,98cm), parênquima homogêneo normoecóico, vasos preservados.

Fígado: parênquima homogêneo normoecóico, lobos hepáticos com volume preservado, bordos regulares e afilados. Diafragma mantido. Grandes vasos preservados. **Vesícula biliar:** em topografia habitual distendida por conteúdo anecoico sem sedimento, paredes normoespessas regulares. Ductos intra-hepáticos não caracterizados. Ducto biliar caracterizado distendido.

Sistema gastrointestinal:

Estômago: topografia habitual, distensão leve por conteúdo gasoso, paredes normoespessas, motilidade preservada. Pâncreas: não caracterizado.

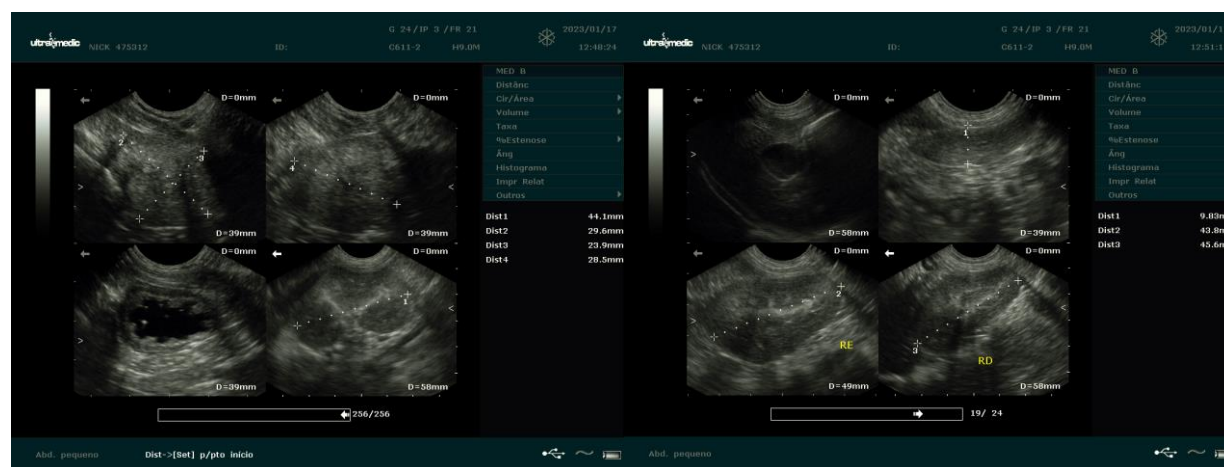
Alças Intestinais: segmentos passíveis de varredura com parâmetros ultrassonográficos preservados.

Próstata: dimensões mantidas (2,96cm x 2,39cm x 2,85cm), parênquima hiperecoico grosseiro, contornos regulares, uretra prostática preservada

Observações: Ausência de líquido livre

IMPRESSÃO ULTRASSONOGRÁFICA:

Cistite moderada associada a acúmulo de pequena quantidade de sedimentos hiperecóticos, paredes irregulares e proliferativas
 Hiperplasia prostática leve
 Rins com aspecto senil



Dra. PAULA NOGUEIRA CUNHA
 MV CLINICA GERAL - APERFEIÇOAMENTO ULTRA-SONOGRAFIA
 CRMV 13618/SP
 CPF 122.038.818-10