



Unidade Veterinária Especializada

Nº OS: 320047

Animal: July

Data: 23/07/2022

Espécie: Canina

Raça: Poodle

Sexo: Fêmea

Dt. Nasc.: 21/07/2010

12a 0m 2d

Proprietário: Luiz Carlos Maciel

CPF:

Telefone: (11) 94702-1355

Endereço: Nro: --

Requisitante: Georgia A. T. Wada CRMV-SP 11059

Clínica: Mania De Bicho

CITOLOGIA

Material...: SECREÇÕES , LÍQ.CAVITÁRIOS , NÓDULOS , TUMORES

Metodologia: COLORAÇÃO POR PANÓTICO RÁPIDO

Material..... Nódulo em lábio superior esquerdo.

Avaliação microscópica..... Amostras exibindo celularidade densa, composta por mastócitos, caracterizados por citoplasma moderado, bem delimitado, com intensa granulação arroxeada, núcleo central, arredondado, com cromatina frouxa e nucléolos inconspícuos. Discreta anisocitose e anisocariose são observadas. A fundo, hemácias e grânulos roxos.

Diagnóstico..... Mastocitoma.

Observação..... A interpretação dos resultados do exame deve ser realizada pelo médico veterinário. Conclusões com os termos "compatível com", "provável", "sugestivo de" não são definitivos e demandam correlação clínica e investigações complementares.

Assinado eletronicamente por:
HUGO ENRIQUE ORSINI BESERRA - CRMV- 31794

UNIDADE BELÉM

Rua Padre Adelino, 1039 - Belém

São Paulo - SP - CEP 03303-000

Fones: (11) 2605-1126 / 2606-3209



Unidade Veterinária Especializada

Nº OS: 320047

Animal: July

Data: 23/07/2022

Espécie: Canina

Raça: Poodle

Sexo: Fêmea

Dt. Nasc.: 21/07/2010

12a 0m 2d

Proprietário: Luiz Carlos Maciel

CPF:

Telefone: (11) 94702-1355

Endereço: Nro: --

Requisitante: Georgia A. T. Wada CRMV-SP 11059

Clínica: Mania De Bicho

ELETROCARDIOGRAFIA (ECG)

Laudo eletrocardiográfico.....

Frequência Cardíaca: 122 a 158 bpm

Eixo elétrico (QRS): -30° a -60°

Ritmo: Arritmia sinusal com marcapasso migratório

Onda P: 0,04 seg X até 0,35 mV

Intervalo PR: 0,08 seg

Complexo QRS: 0,06 seg X 0,2 mV

Segmento ST: normal

Onda T: positiva (0,2 mV)

Intervalo QT: 0,18 seg

Outros: Onda s presente em DII, DIII e avF; sII = 0,2 mV.

Pré-cordiais:

CV5RL (rV2): onda R:0,6mV; onda S:0,7mV; onda T: positiva.

CV6LL (V2): onda R:0,7mV; onda S:0,6mV; onda T: positiva.

CV6LU (V4): onda R:0,4mV; onda S:0,3mV; onda T: positiva.

V10: QRS: negativo; onda T: negativa.

Obs.: -----

CONCLUSÃO:

- ARRITMIA SINUSAL COM MARCAPASSO MIGRATÓRIO;
- BLOQUEIO FASCICULAR ANTERIOR ESQUERDO.

Assinado eletronicamente por:
FERNANDA LIE YAMAKI - CRMV- SP10110

UNIDADE BELÉM

Rua Padre Adelino, 1039 - Belém

São Paulo - SP - CEP 03303-000

Fones: (11) 2605-1126 / 2606-3209



Unidade Veterinária Especializada

Nº OS: 320047

Animal: July

Data: 23/07/2022

Espécie: Canina

Raça: Poodle

Sexo: Fêmea

Dt. Nasc.: 21/07/2010

12a 0m 2d

Proprietário: Luiz Carlos Maciel

CPF:

Telefone: (11) 94702-1355

Endereço: Nro: --

Requisitante: Georgia A. T. Wada CRMV-SP 11059

Clínica: Mania De Bicho

EXAME RADIOGRÁFICO

Laudo radiográfico

Região radiografada.....

Incidência.....

Laudo radiográfico.....

TÓRAX

LATEROLATERAL (DIREITA E ESQUERDA) E VENTRODORSAL

Silhueta cardíaca dentro dos padrões da normalidade.

Campos pulmonares com discreto padrão intersticial (senilidade).

Não há evidências radiográficas de imagens nodulares em campos pulmonares compatíveis com metástase.

Sobreposição parcial do esôfago à traqueia em transição cervicotorácica.

Traqueia com trajeto e lúmen preservados.

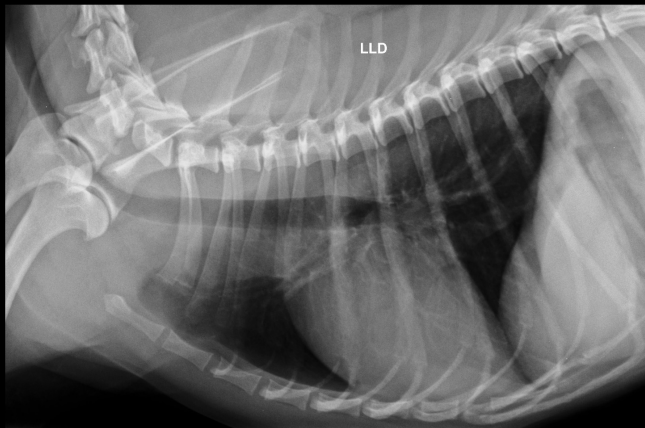
Veia cava caudal sem alterações radiográficas.

Cúpula diafragmática preservada.

Osteófito em face caudal de cabeças umerais.

Nada mais digno de nota nestas incidências.

A interpretação do exame depende da história clínica, sinais e sintomas do paciente.



UNIDADE BELÉM

Rua Padre Adelino, 1039 - Belém

São Paulo - SP - CEP 03303-000

Fones: (11) 2605-1126 / 2606-3209



Unidade Veterinária Especializada

Nº OS: 320047

Animal: July

Data: 23/07/2022

Espécie: Canina

Raça: Poodle

Sexo: Fêmea

Dt. Nasc.: 21/07/2010

12a 0m 2d

Proprietário: Luiz Carlos Maciel

CPF:

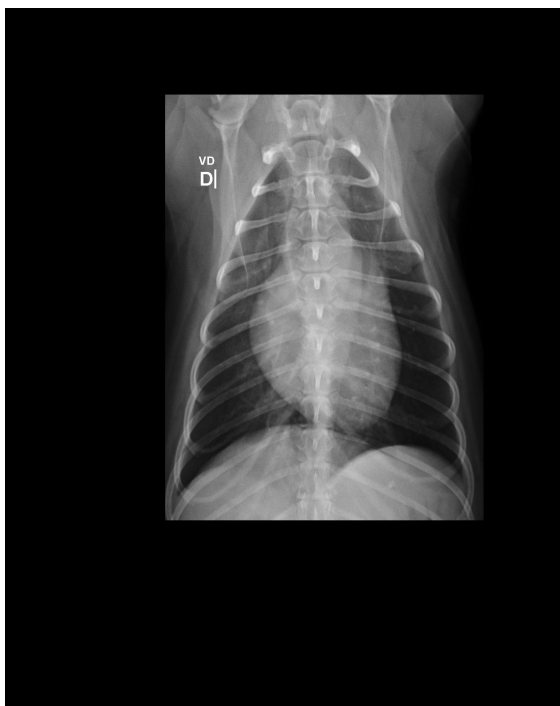
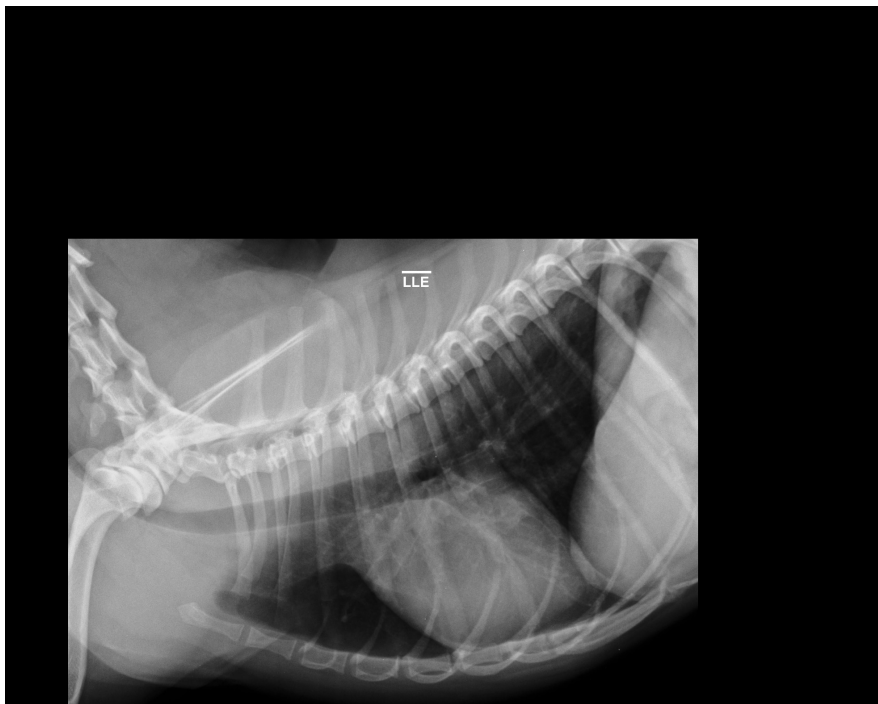
Telefone: (11) 94702-1355

Endereço: Nro: - -

Requisitante: Georgia A. T. Wada CRMV-SP 11059

Clínica: Mania De Bicho

EXAME RADIOGRÁFICO



UNIDADE BELÉM

Rua Padre Adelino, 1039 - Belém

São Paulo - SP - CEP 03303-000

Fones: (11) 2605-1126 / 2606-3209



Unidade Veterinária Especializada

Nº OS: 320047

Animal: July

Data: 23/07/2022

Espécie: Canina

Raça: Poodle

Sexo: Fêmea

Dt. Nasc.: 21/07/2010

12a 0m 2d

Proprietário: Luiz Carlos Maciel

CPF:

Telefone: (11) 94702-1355

Endereço: Nro: - -

Requisitante: Georgia A. T. Wada CRMV-SP 11059

Clínica: Mania De Bicho

EXAME RADIOGRÁFICO

Assinado eletronicamente por:

RICARDO VITASOVIC DE ALENCAR - CRMV-SP SP 24783

UNIDADE BELÉM

Rua Padre Adelino, 1039 - Belém

São Paulo - SP - CEP 03303-000

Fones: (11) 2605-1126 / 2606-3209