

No. do Exame: 001076420
Nome.....: NIN
Raça.....: SRD CANINO
Sexo.....: MACHO
Proprietário: BIANCA CAROLINE CAVILHA LEONEL
Medico Vet.: LAURO GASTALDI
Clinica Vet.: ANCLIVEPA CASA VERDE (161)

Data Entrada: 26/01/2023
Espécie...: CANINA
Idade: 10 Ano(s)
Tel.: 93352-0196
CRMV: 58252

Região: Tórax

Incidência: Laterolateral direita, laterolateral esquerda e ventrodorsal

Achados radiográficos:

Sem evidências radiográficas sugestivas de nódulos metastáticos dispersos pelo parênquima pulmonar;

Campos pulmonares, de padrão intersticial e bronquial;

Delgada área opacidade tecidos moles, em hemitórax direito, na altura do quinto espaço intercostal - os diferenciais diagnósticos incluem: artefato de moção, espessamento pleural, fibrose, não podendo descartar a possibilidade de ínfima efusão pleural (não drenável) - sugere-se, acompanhamento radiográfico;

Silhueta cardíaca nos parâmetros de normalidade radiográfica;

Trajetos e calibre traqueal preservados;

Sem alterações radiográficas em topografia de espaço pleural, mediastino e linfonodos;

Pilares diafragmáticos preservados;

Arcos costais íntegros.

Não há evidências radiográficas sugestivas de neoformações dispersas pelo parênquima pulmonar, sugere-se, a critério do clínico acompanhamento radiográfico.

**Paciente taquipneico ao posicionamento radiográfico.*

**A não identificação radiográfica de um nódulo pulmonar não é evidência de que ele não exista. Esse aspecto foi comprovado em cães com metástase pulmonar e foi sugerido um limiar de diâmetro de 7 a 9 mm para a detecção radiográfica. Tendo em vista, a RM e TC são exames com maior acurácia para detecção de metástases.*

Imagens:

No. do Exame: 001076420
Nome.....: NIN
Raça.....: SRD CANINO
Sexo.....: MACHO
Proprietário: BIANCA CAROLINE CAVILHA LEONEL
Medico Vet.: LAURO GASTALDI
Clinica Vet.: ANCLIVEPA CASA VERDE (161)

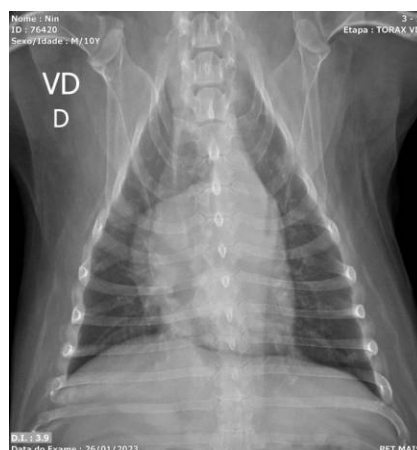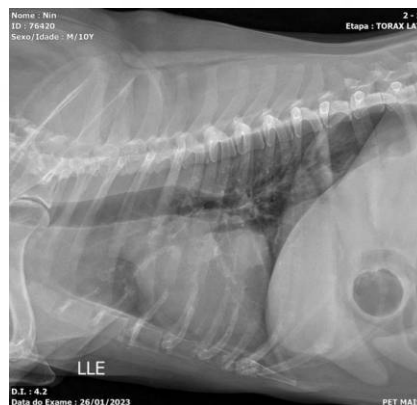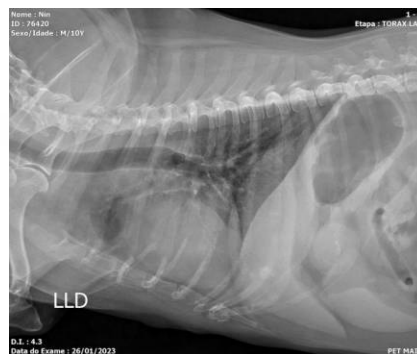Data Entrada: 26/01/2023

Espécie.: CANINA

Idade: 10 Ano(s)

Tel.: 93352-0196

CRMV: 58252



Para visualizar as imagens, deve acessar <https://resultados.drnuvem.com.br> e digitar o código de acesso.

ID de Acesso: FFEC2DB16C

No. do Exame: 001076420
Nome.....: NIN
Raça.....: SRD CANINO
Sexo.....: MACHO
Proprietário: BIANCA CAROLINE CAVILHA LEONEL
Medico Vet.: LAURO GASTALDI
Clinica Vet.: ANCLIVEPA CASA VERDE (161)

Data Entrada: 26/01/2023

Espécie.: CANINA

Idade: 10 Ano(s)

Tel.: 93352-0196

CRMV: 58252



Fernanda Rebeca de Almeida
CRMV/SP 51.031

No. do Exame: 001076420
Nome.....: NIN
Raça.....: SRD CANINO
Sexo.....: MACHO
Proprietário: BIANCA CAROLINE CAVILHA LEONEL
Medico Vet.: LAURO GASTALDI
Clinica Vet.: ANCLIVEPA CASA VERDE (161)

Data Entrada: 26/01/2023
Espécie...: CANINA
Idade: 10 Ano(s)
Tel.: 93352-0196
CRMV: 58252

ULTRASSONOGRAFIA ABDOMINAL

Fígado dimensões preservadas dentro dos limites do gradil costal, superfície lisa, margens regulares e afiladas, ecotextura e ecogenicidade preservadas.

Arquitetura vascular portal e intra-hepática preservadas quanto ao calibre e trajeto dos vasos.

Vesícula Biliar repleta por conteúdo anecogênico e discreta quantidade de lama biliar, paredes finas e ecogênicas.

Estômago com conteúdo luminal de padrão gasoso, paredes de aspecto sonográfico mantido com padrão em camadas medindo 0,22cm de espessura nas porções passíveis de avaliação sonográfica.

Alças intestinais de distribuição topográfica habitual, paredes de aspecto sonográfico mantido com padrão em camadas medindo 0,44cm o duodeno. Peristaltismo evolutivo e número de contrações normal nas porções visibilizadas.

Pâncreas segmento pancreático direito medindo 0,94cm de espessura, ecotextura e ecogenicidade preservadas.

Baço dimensões preservadas, margens finas, contornos definidos, superfície lisa, ecogenicidade preservada e ecotextura homogênea, salvo pela presença de 2(dois) nódulos em corpo esplênico, hipoeecogênico heterogêneo medindo 1,02 x 0,82cm e 0,61 x 0,45cm (hiperplasia nodular? / processo neo infiltrativo?).

Bexiga em repleção por conteúdo anecogênico homogêneo e formato habitual. Paredes de padrão trilaminar medindo 0,42cm de espessura, margens internas lisas.

Rins formato mantido, topografia habitual simétricos medindo 5,32cm o direito e 4,94cm o esquerdo de comprimento em plano dorsal.

Contornos regulares e definidos, ecogenicidade preservada. Definição córtico medular preservada. Não há litíases e/ou dilatação de pelve.

Aparelho reprodutor Próstata dimensões reduzidas, hipoeecogênica, ecotextura homogênea, contornos e margens regulares (orquiectomizado).

Uretra prostática íntegra e com conteúdo anecogênico.

Glândulas adrenais em topografia habitual, contornos ecogênicos e margens regulares, distinção córtico medular e ecogenicidade preservadas.

Dimensões preservadas, medindo 1,61 x 0,48cm direita e 1,82 x 0,50cm esquerda (comprimento x espessura margem caudal).

Não há evidências sonográficas de linfonodomegalias ou alterações nas porções visibilizadas dos grandes vasos abdominais.

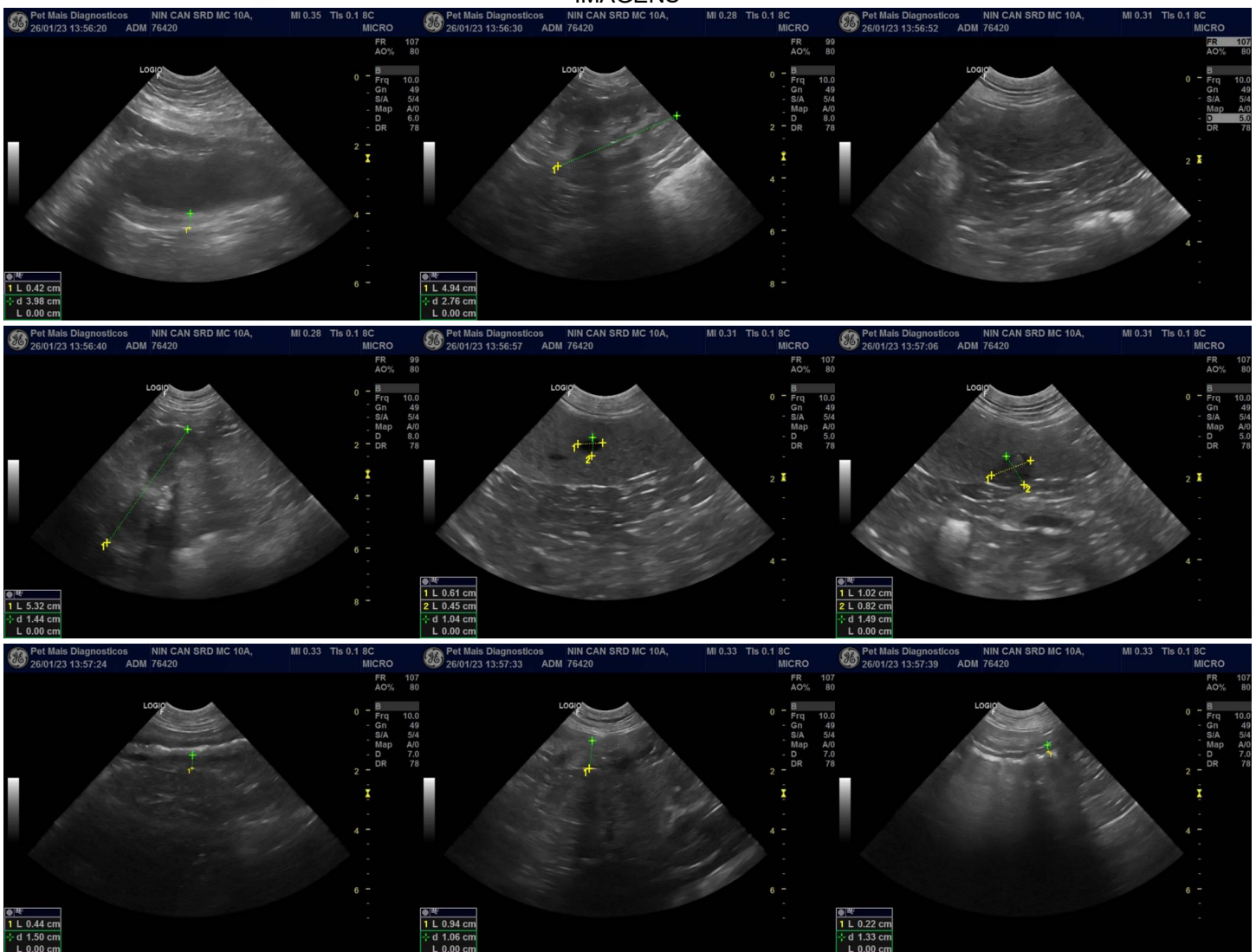
Ausência de líquido livre na cavidade abdominal.

O valor preditivo de qualquer exame de diagnóstico por imagem depende da análise conjunta dos dados clínicos e demais exames do paciente.

No. do Exame: 001076420
Nome.....: NIN
Raça.....: SRD CANINO
Sexo.....: MACHO
Proprietário: BIANCA CAROLINE CAVILHA LEONEL
Medico Vet.: LAURO GASTALDI
Clinica Vet.: ANCLIVEPA CASA VERDE (161)

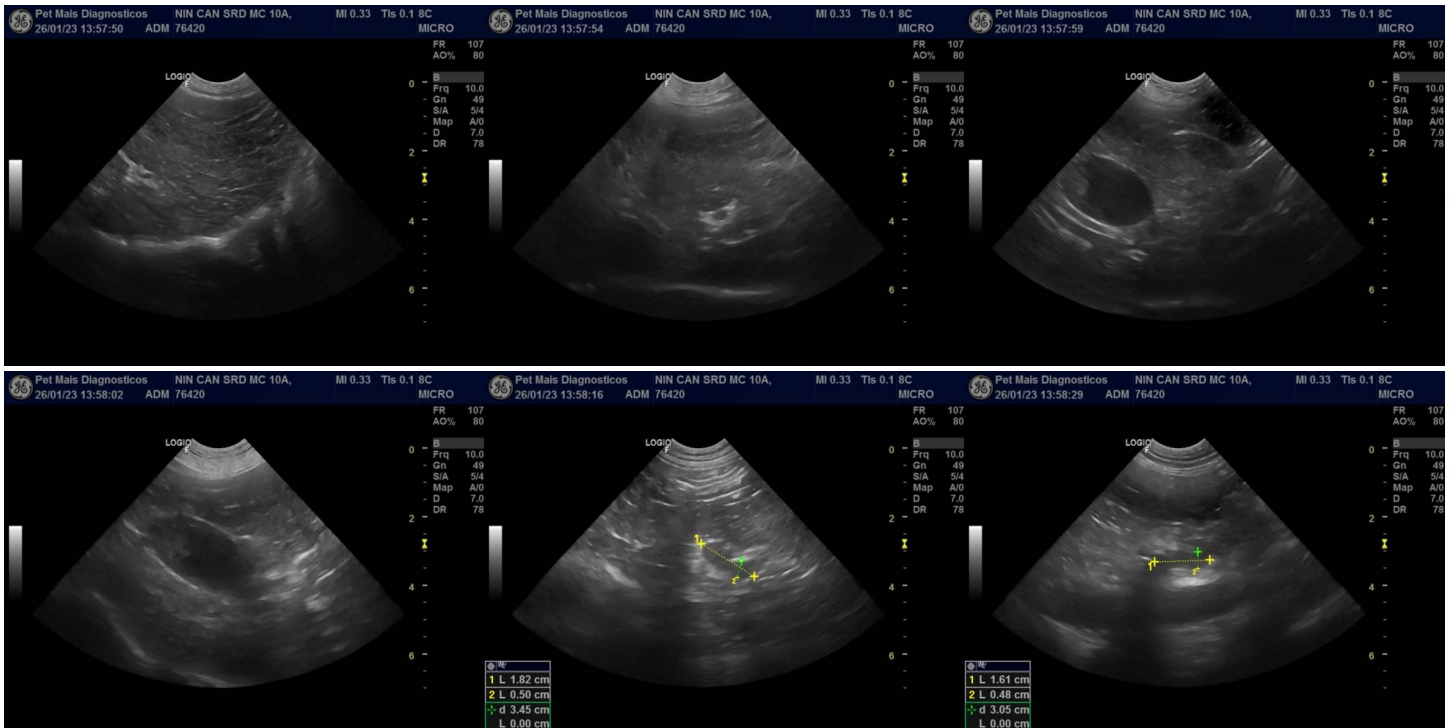
Data Entrada: 26/01/2023
Espécie.: CANINA
Idade: 10 Ano(s)
Tel.: 93352-0196
CRMV: 58252

IMAGENS



No. do Exame: 001076420
Nome.....: NIN
Raça.....: SRD CANINO
Sexo.....: MACHO
Proprietário: BIANCA CAROLINE CAVILHA LEONEL
Medico Vet.: LAURO GASTALDI
Clinica Vet.: ANCLIVEPA CASA VERDE (161)

Data Entrada: 26/01/2023
Espécie...: CANINA
Idade: 10 Ano(s)
Tel.: 93352-0196
CRMV: 58252



Victor Luis Matos Pereira
Victor Luis Matos Pereira
Médico Veterinário
CRMV/SP: 54.558

No. do Exame: 001076420
Nome.....: NIN
Raça.....: SRD CANINO
Sexo.....: MACHO
Proprietário: BIANCA CAROLINE CAVILHA LEONEL
Medico Vet.: LAURO GASTALDI
Clinica Vet.: ANCLIVEPA CASA VERDE (161)

Data Entrada: 26/01/2023
Espécie...: CANINA
Idade: 10 Ano(s)
Tel.: 93352-0196
CRMV: 58252

Parâmetros Analisados:

Frequência cardíaca em batimentos por minuto (BPM): 71 bpm
Ritmo: irregular

MODOS B (BIDIMENSIONAL) e M (UNIDIMENSIONAL)

- Valvas atrioventriculares:

Mitral: espessada

Tricúspide: normal;

- Valvas semilunares:

Aórtica: normal;

Pulmonar: normal;

- Pericárdio: normal;

- Aorta: 1,89 cm - normal;

- Átrio Esquerdo: 2,34 cm - normal;

- Relação Átrio Esquerdo/Aorta: 1,24 - normal.

- Ventrículo Direito: normal; Átrio Direito: normal;

- Ventrículo Esquerdo:

Septo Interventricular:

Movimento: normal

Espessura: 0,77 cm - normal;

Parede Livre:

Movimento: normal

Espessura: 0,63 cm - normal;

Cavidade do Ventrículo Esquerdo:

Diâmetro Diastólico: 3,02 cm - normal

Diâmetro Sistólico: 1,40 cm - normal

No. do Exame: 001076420
Nome.....: NIN
Raça.....: SRD CANINO
Sexo.....: MACHO
Proprietário: BIANCA CAROLINE CAVILHA LEONEL
Medico Vet.: LAURO GASTALDI
Clinica Vet.: ANCLIVEPA CASA VERDE (161)

Data Entrada: 26/01/2023
Espécie...: CANINA
Idade: 10 Ano(s)
Tel.: 93352-0196
CRMV: 58252

Fração de Encurtamento: 53 % - normal

Fração de Ejeção: 85 % - normal

DOPPLER

- Velocidade máxima do Fluxo Aórtico: 0,68 m/s; 1,80 mmHg
- Velocidade máxima do Fluxo Pulmonar: 0,61 m/s; 1,50 mmHg
- Velocidade da onda E mitral: 0,43 cm/s;
- Velocidade da onda A mitral: 0,59 m/s;
- Relação E/A mitral: 0,73 – reduzido – padrão anormal de relaxamento ventricular
- Tempo de relaxamento isovolumétrico (TRIV): 42 ms, normal.
- Relação E/TRIV: normal

OBSERVAÇÕES:

O estudo Doppler mostrou fluxo turbulento sistólico, no interior do átrio esquerdo, caracterizando insuficiência valvar mitral de grau discreto, sem repercussão hemodinâmica em átrio esquerdo.

O estudo Doppler mostrou fluxo turbulento sistólico, no interior do átrio direito, caracterizando insuficiência valvar tricúspide de grau discreto, sem repercussão hemodinâmica. Probabilidade baixa de ocorrência de HAP.

Observou-se padrão de enchimento ventricular esquerdo do tipo onda $E < A$ e relação E/A reduzida, caracterizando disfunção diastólica (Padrão anormal de relaxamento ventricular).

CONCLUSÃO:

Espessamento valvar mitral acompanhado de insuficiência valvar de grau discreto.

Espessamento valvar tricúspide acompanhado de insuficiência valvar de grau discreto.

No. do Exame: 001076420
Nome.....: NIN
Raça.....: SRD CANINO
Sexo.....: MACHO
Proprietário: BIANCA CAROLINE CAVILHA LEONEL
Medico Vet.: LAURO GASTALDI
Clinica Vet.: ANCLIVEPA CASA VERDE (161)

Data Entrada: 26/01/2023

Espécie...: CANINA

Idade: 10 Ano(s)

Tel.: 93352-0196

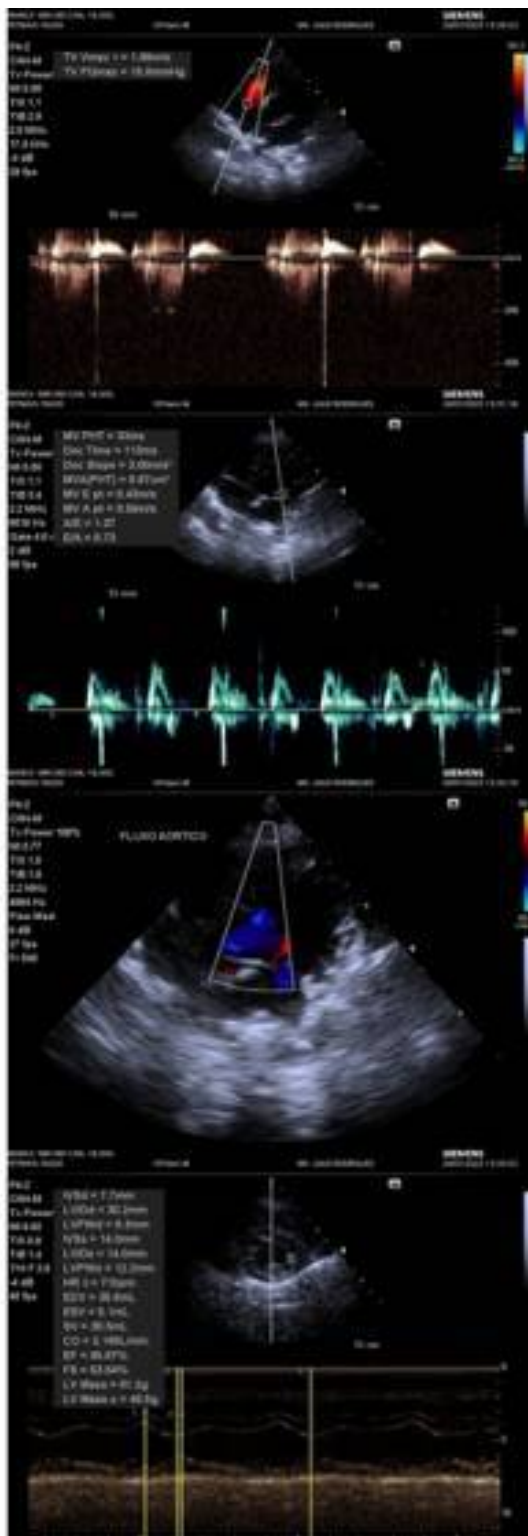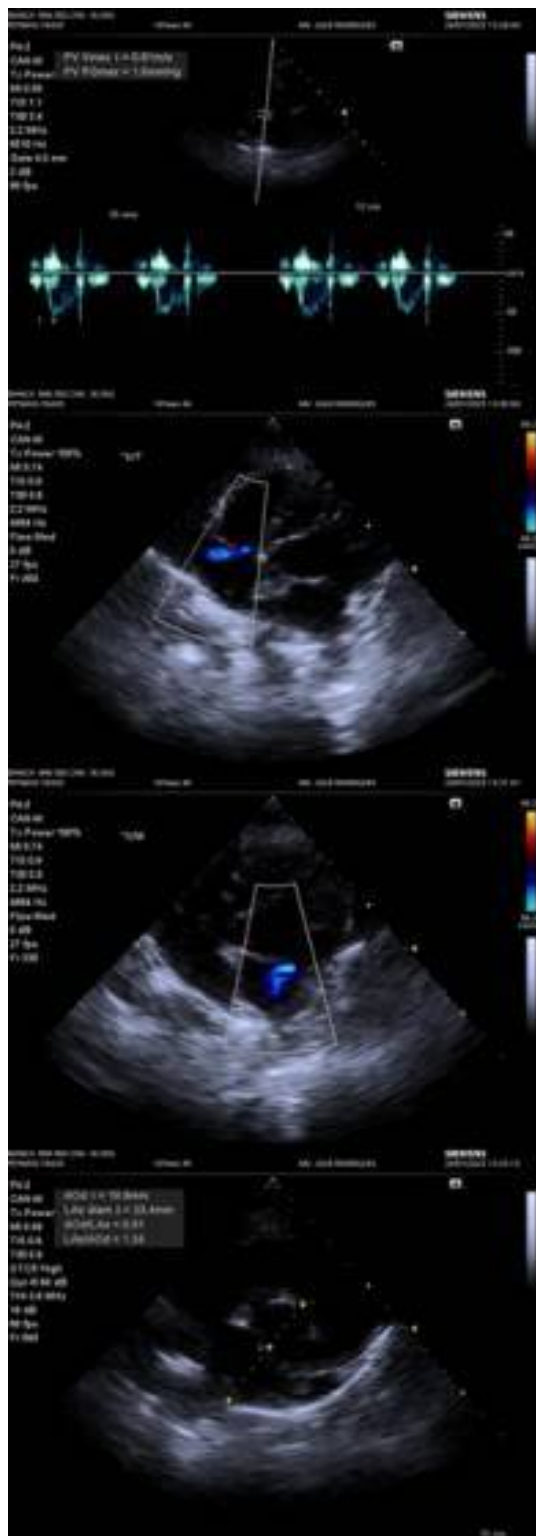
CRMV: 58252



Julie G. Rodrigues
CRMV - SP 35079

No. do Exame: 001076420
 Nome.....: NIN
 Raça.....: SRD CANINO
 Sexo.....: MACHO
 Proprietário: BIANCA CAROLINE CAVILHA LEONEL
 Medico Vet.: LAURO GASTALDI
 Clinica Vet.: ANCLIVEPA CASA VERDE (161)

Data Entrada: 26/01/2023
 Espécie...: CANINA
 Idade: 10 Ano(s)
 Tel.: 93352-0196
 CRMV: 58252



***O valor preditivo de qualquer exame complementar ao diagnóstico depende de uma análise conjunta dos demais dados do paciente**