



HOSPITAL VETERINÁRIO DA ANCLIVEPA-SP

DATA: 23/02/2023

PACIENTE: THOR / BEKYRAN (512604)

RELATÓRIO ULTRASONOGRÁFICO

Bexiga: distensão moderada, conteúdo anecoico com debris finos em pouca quantidade, paredes finas e regulares, estratificação mantida, trígono mantido. Uretra caudal não caracterizada.

Rins e Ureteres: RE 4,09cm / RD 5,27cm em topografia habitual. Ambos com contornos definidos parênquima homogêneo normoecóico, distinção e proporção cortico medular mantida, sistema pielocalicial mantido, presença de mineralizações em recesso renais. Ureter não caracterizado.

Baço: em topografia habitual com leve aumento das dimensões (1,50cm) com parênquima homogêneo normoecóico, vasos preservados.

Fígado: parênquima homogêneo hiperecoico, lobos hepáticos sem aumento do volume, margens afiladas e regulares. Diafragma mantido, vasos preservados. Vesícula biliar: moderadamente distendida preenchida por conteúdo hipoeecóico denso acumulado em parede dorsal. Ducto comum preservado.

Estômago: leve distensão por conteúdo mucoide gasoso, paredes preservadas, estratificação motilidade mantida. **Pâncreas:** não caracterizado.

Alças Intestinais: segmentos intestinais passíveis de avaliação com camada mucosa espessa principalmente em alças duodenais e de colón, sem conteúdo luminal, hipomotilidade.

Observações:

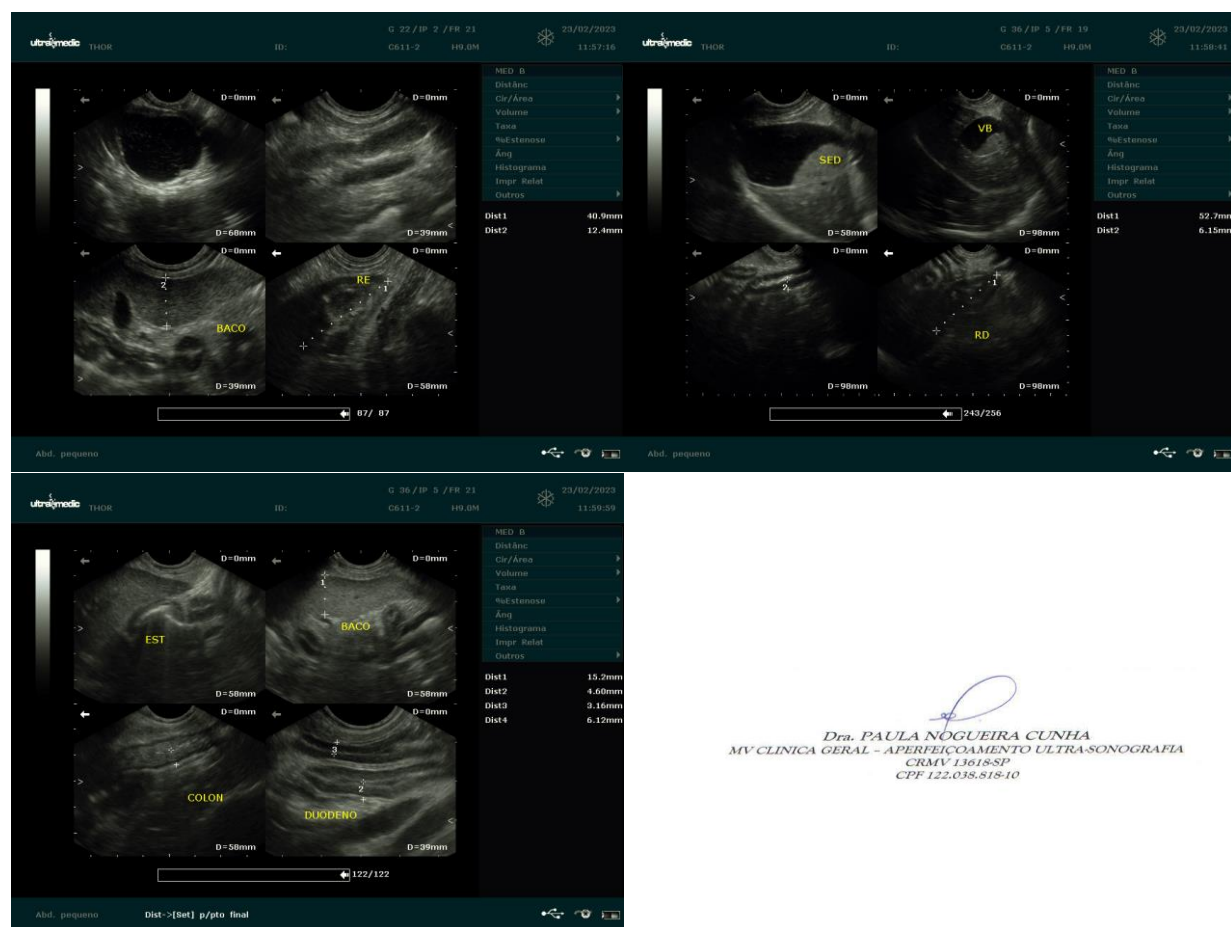
Ausência de líquido livre

Linfonodos reativos


Dra. PAULA NOGUEIRA CUNHA
MV CLINICA GERAL - APERFEIÇOAMENTO ULTRA-SONOGRAFIA
CRMV 13618-SP
CPF 122.038.818-10

IMPRESSÃO ULTRASSONOGRÁFICA:

Duodenite/ colite moderada a grave
Discreta esplenomegalia
Linfonodos jejunais reativos.



Dra. PAULA NOGUEIRA CUNHA
MV CLÍNICA GERAL - APERFEIÇOAMENTO ULTRASSONOGRÁFIA
CRMV 13618-SP
CPF 122.038.818-10