



# HOSPITAL VETERINÁRIO DA ANCLIVEPA-SP

DATA: 03/04/2023

PACIENTE: DORI / BENEDITA (523220)

## RELATÓRIO ULTRASONOGRÁFICO

**Bexiga:** moderada distensão, conteúdo anecoico sem debris sem sedimentos, paredes normoespessas, estratificação mantida, trígono preservado.

**Rins e Ureteres:** RD 4,56cm e RE 3,84cm. Contornos definidos, parênquima homogêneo normoecóico, distinção e proporção cortico medular preservada, sistema pielocalicial preservado. Ausência de mineralizações. Ureteres não caracterizados.

**Baço:** em topografia habitual com dimensões preservadas (1,34cm) parênquima homogêneo normoecóico, vasos preservados.

**Fígado:** em topografia habitual, lobos hepáticos volume preservado, parênquima homogêneo normoecóico, margens afiladas, regulares. Vasos preservados. Ductos intra-hepáticos não caracterizados. Vesícula biliar com repleção adequada preenchida por conteúdo anecoico sem sedimentos, paredes delgadas e regulares. Ducto biliar não caracterizado.

**Estômago:** em topografia habitual, pouco distendido por conteúdo gasoso, paredes normoespessas com estratificação e motilidade mantida. Píloro não caracterizado. **Pâncreas** não caracterizado. **Alças Intestinais:** segmentos intestinais com lúmen distendido por conteúdo gasoso, paredes normoespessas, motilidade mantida.

**Adrenais:** não caracterizadas

### Observações:

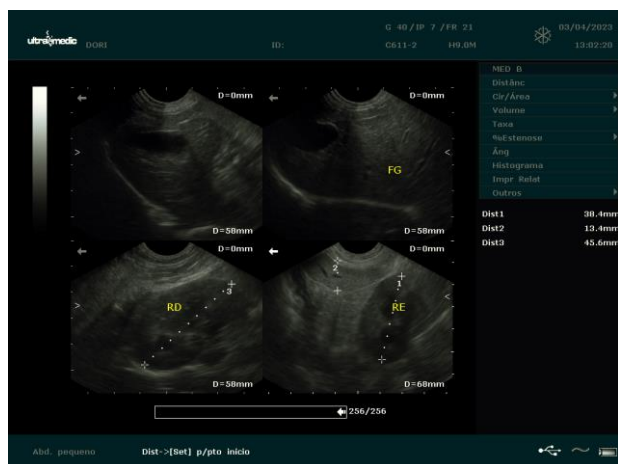
Ausência de líquido livre

Linfonodos não caracterizados.

  
Dra. PAULA NOGUEIRA CUNHA  
MV CLINICA GERAL - APERFEIÇOAMENTO ULTRA-SONOGRAFIA  
CRMV 13618-SP  
CPF 122.038.818-10

## IMPRESSÃO SONOGRÁFICA:

Varredura abdominal com parâmetros ultrassonográficos preservados.



  
Dra. PAULA NOGUEIRA CUNHA  
MV CLÍNICA GERAL - APERFEIÇOAMENTO ULTRA-SONOGRAFIA  
CRMV 13618-SP  
CPF 122.038.818-10