

Nº OS: 413659

Animal: Doby

Data: 14/10/2022

Espécie: Canina

Raça: S.R.D. Canino

Sexo: Macho

Proprietário: Claudiomiro De Almeida Pinheiro

Dt. Nascimento: 13/10/2016

Idade: 6a 0m 1d

Requisitante: Ana Beatriz G. C. Lima CRMV-SP 52020

Clinica: Anclivepa (Tatuape)

Ecocardiograma

Diagnóstico..... LAUDO ECOCARDIOGRÁFICO

- Frequência Cardíaca: 121 bpm Ritmo: Regular

MODO B (BIDIMENSIONAL) E M (UNIDIMENSIONAL)

- Valvas atrioventriculares

Mitral: degenerada e insuficiente

Tricúspide: normal

- Valvas semilunares

Aórtica: normal

Pulmonar: normal

- Pericárdio: normal

- Aorta: 1,33cm/normal

- Átrio Esquerdo: 1,83cm/normal

- Relação Átrio Esquerdo/Aorta: 1,38/normal

- Átrio esquerdo normalizado: 0,81

- Ventrículo Direito: normal

Átrio direito: normal

- Ventrículo Esquerdo (Modo M)

Septo interventricular

Movimento: normal

Espessura: 0,52cm/normal

Parede Livre

Movimento: normal

Espessura: 0,52cm/normal

Cavidade do Ventrículo Esquerdo

Diâmetro Diastólico: 3,20cm/normal

Diâmetro Diastólico Final Normalizado pelo peso: 1,5

Diâmetro Sistólico: 2,00cm/normal

Fração de Encurtamento: 37%/normal (Teicholz)

Fração de Ejeção: 0,68/normal (Teicholz)

Contração segmentar: normocinesia dos segmentos analisados

DOPPLER

- Velocidade Máxima do Fluxo Aórtico: 0,75 m/s Gradiente: 2,2 mmHg

- Velocidade Máxima do Fluxo Pulmonar: 1,08 m/s Gradiente: 4,6 mmHg

- Velocidade da onda E mitral: 0,60 m/s

- Velocidade da onda A mitral: 0,88 m/s

- Relação E/A mitral: 0,68

- TRIV: 46 ms Relação E/TRIV: 1,30 - <2,5 (normal)

- Regurgitação mitral: Vmáx.: 6,89m/s (grad. pressão: 189mmHg)

- (-) Dp/Dt: 1097mmHg/s

- E': 0,12m/s; A': 0,14m/s

- Relação E/E': 5,0

OBSERVAÇÕES: O Doppler mostrou fluxo sistólico turbulento em átrio esquerdo e insuficiência valvar mitral de grau importante. A degeneração dos folhetos valvares mitrais apresenta ausência de repercussão em átrio esquerdo.

- O padrão de preenchimento do ventrículo esquerdo é do tipo onda E menor que onda A - distúrbio no relaxamento ventricular (senilidade?).

CONCLUSÃO: ENDOCARDIOSE (DEGENERAÇÃO) VALVAR MITRAL.

INSUFICIÊNCIA VALVAR MITRAL DE GRAU IMPORTANTE.

* A interpretação dos exames laboratoriais deverá ser realizada pelo médico veterinário responsável, mediante a sintomatologia clínica do animal.

- Anatomia Patológica
- Anestesiologia
- Cardiologia
- Citologia Especializada
- Citologias Aspirativas

- Ecodopplercardiografia
- Eletrocardiografia
- Endoscopia
- Histopatologia
- Laboratório Clínico

- Mensuração de pressão arterial
- Mielografia
- Odontologia
- Oftalmologia
- Oncologia

- Radiologia
- Taxi dog
- Ultra-Sonografia

Nº OS: 413659

Animal: Doby

Espécie: Canina

Proprietário: Claudiomiro De Almeida Pinheiro

Requisitante: Ana Beatriz G. C. Lima CRMV-SP 52020

Clinica: Anclivepa (Tatuape)

Data: 14/10/2022

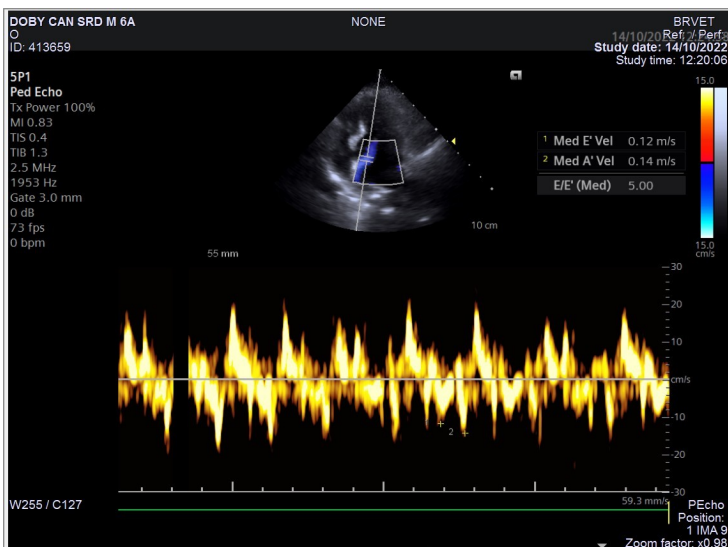
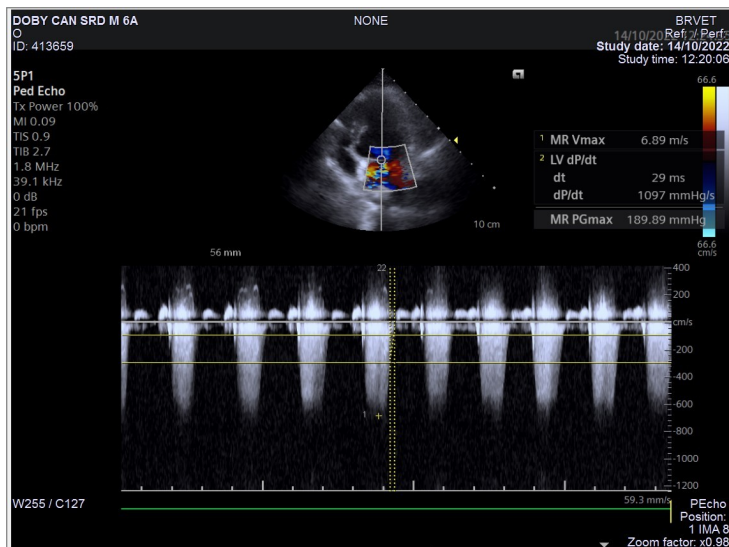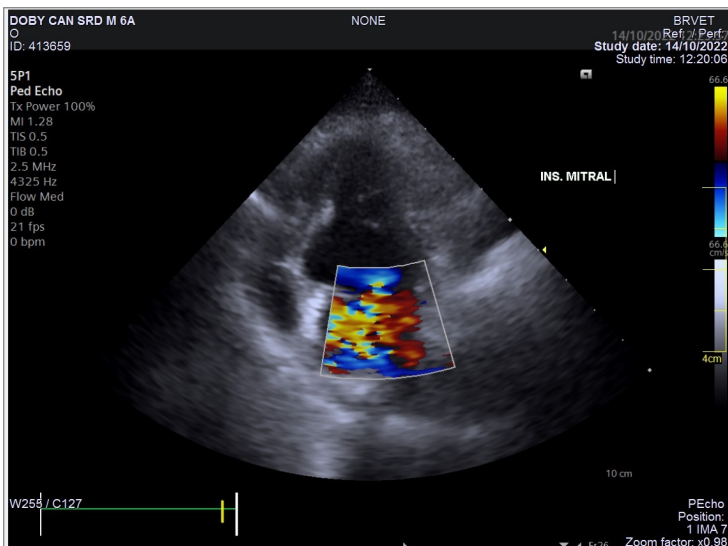
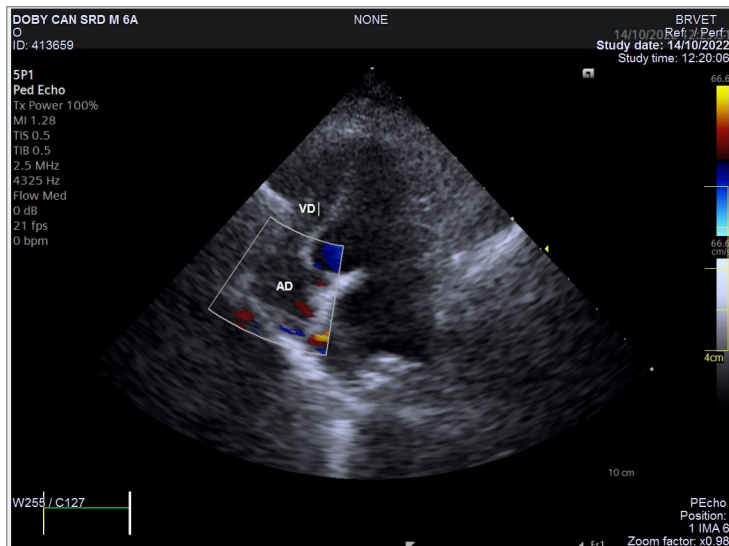
Raça: S.R.D. Canino

Dt. Nasc.: 13/10/2016

Sexo: Macho

Idade: 6a 0m 1d

Ecocardiograma



* A interpretação dos exames laboratoriais deverá ser realizada pelo médico veterinário responsável, mediante a sintomatologia clínica do animal.

- Anatomia Patológica
- Anestesiologia
- Cardiologia
- Citologia Especializada
- Citologias Aspirativas

- Ecodopplercardiografia
- Eletrocardiografia
- Endoscopia
- Histopatologia
- Laboratório Clínico

- Mensuração de pressão arterial
- Mielografia
- Odontologia
- Oftalmologia
- Oncologia

- Radiologia
- Taxi dog
- Ultra-Sonografia

Nº OS: 413659

Animal: Doby

Espécie: Canina

Proprietário: Claudiomiro De Almeida Pinheiro

Requisitante: Ana Beatriz G. C. Lima CRMV-SP 52020

Clinica: Anclivepa (Tatuape)

Data: 14/10/2022

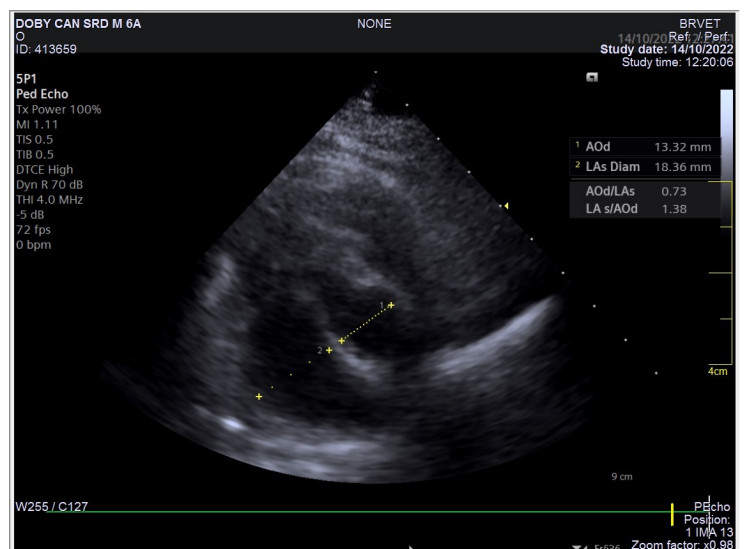
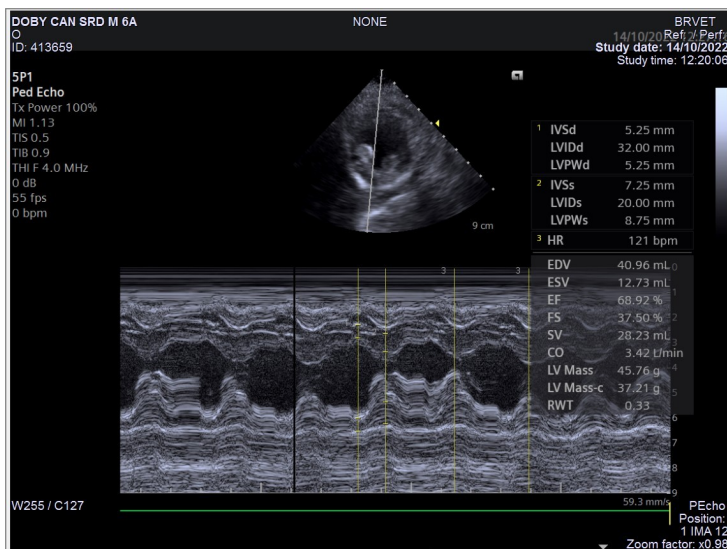
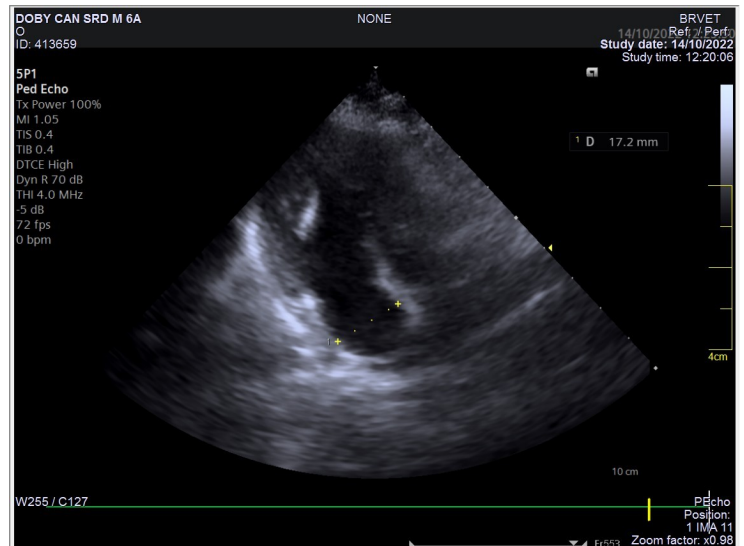
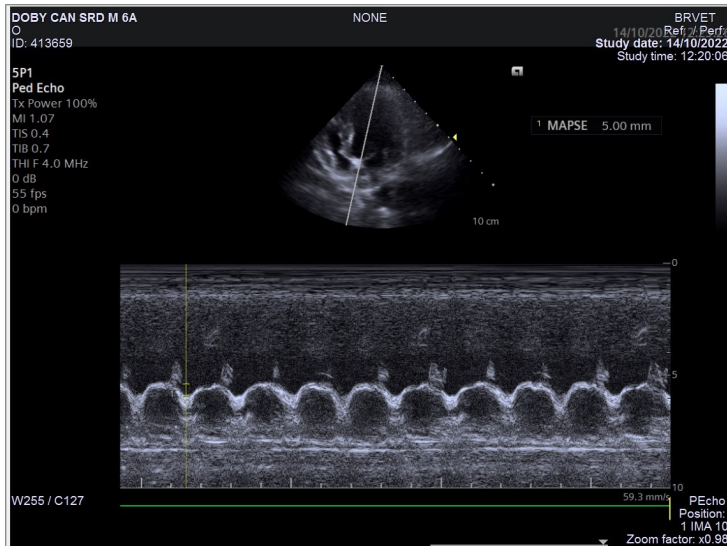
Raça: S.R.D. Canino

Dt. Nasc.: 13/10/2016

Sexo: Macho

Idade: 6a 0m 1d

Ecocardiograma



* A interpretação dos exames laboratoriais deverá ser realizada pelo médico veterinário responsável, mediante a sintomatologia clínica do animal.

- Anatomia Patológica
- Anestesiologia
- Cardiologia
- Citologia Especializada
- Citologias Aspirativas

- Ecodopplercardiografia
- Eletrocardiografia
- Endoscopia
- Histopatologia
- Laboratório Clínico

- Mensuração de pressão arterial
- Mielografia
- Odontologia
- Oftalmologia
- Oncologia

- Radiologia
- Taxi dog
- Ultra-Sonografia

Nº OS: 413659

Animal: Doby

Espécie: Canina

Proprietário: Claudiomiro De Almeida Pinheiro

Requisitante: Ana Beatriz G. C. Lima CRMV-SP 52020

Clinica: Anclivepa (Tatuape)

Data: 14/10/2022

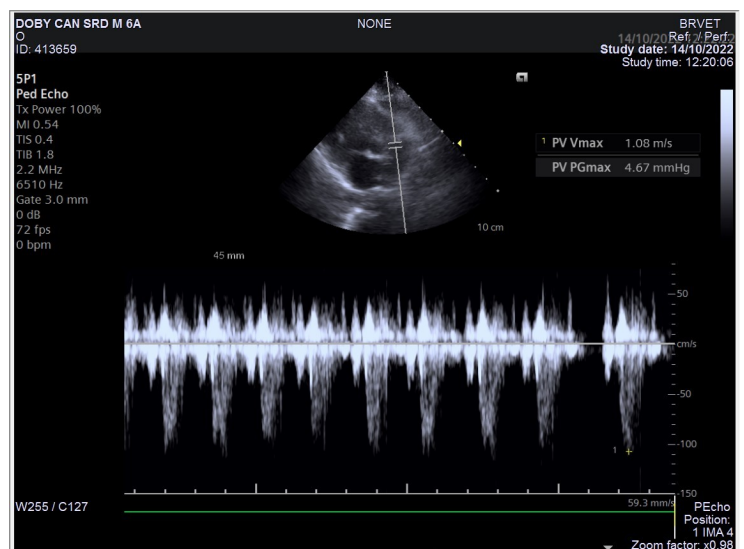
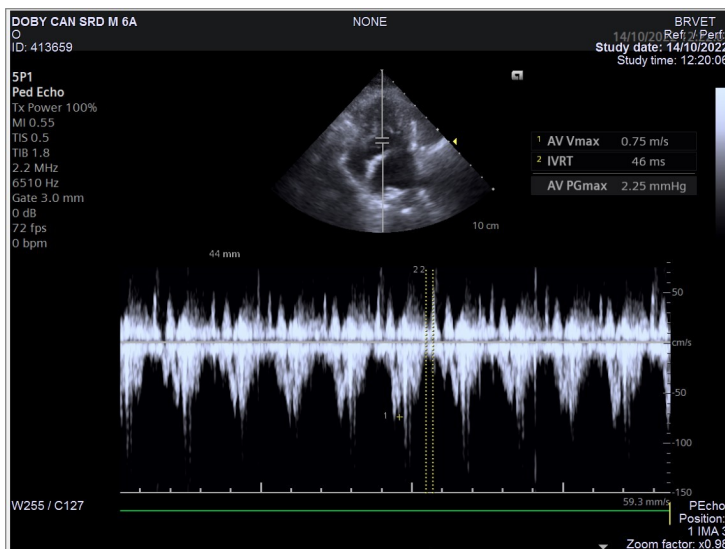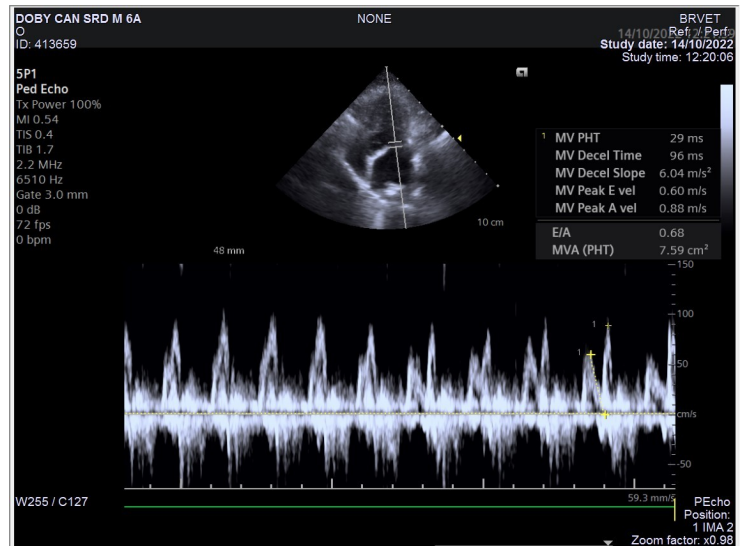
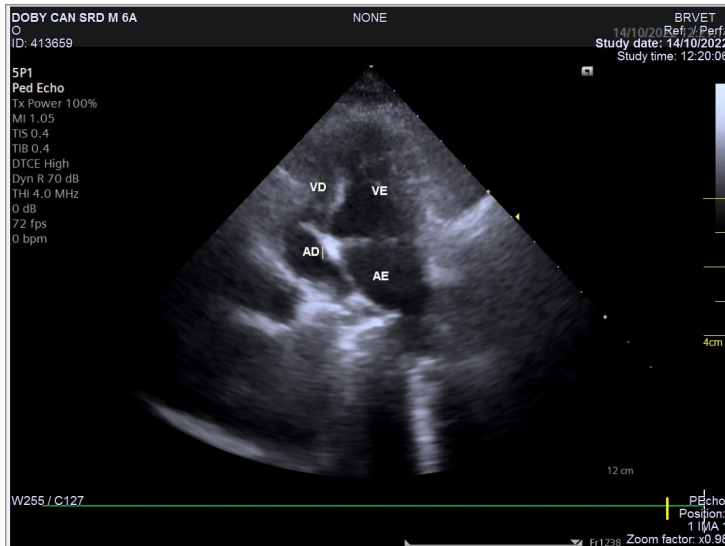
Raça: S.R.D. Canino

Dt. Nasc.: 13/10/2016

Sexo: Macho

Idade: 6a 0m 1d

Ecocardiograma



Assinado eletronicamente por:
JOÃO VITOR DE SOUZA - CRMV-SP 57430

* A interpretação dos exames laboratoriais deverá ser realizada pelo médico veterinário responsável, mediante a sintomatologia clínica do animal.

- Anatomia Patológica
- Anestesiologia
- Cardiologia
- Citologia Especializada
- Citologias Aspirativas

- Ecodopplercardiografia
- Eletrocardiografia
- Endoscopia
- Histopatologia
- Laboratório Clínico

- Mensuração de pressão arterial
- Mielografia
- Odontologia
- Oftalmologia
- Oncologia

- Radiologia
- Taxi dog
- Ultra-Sonografia