



HOSPITAL VETERINÁRIO DA ANCLIVEPA-SP

DATA: 17/03/2023

PACIENTE: LINDSAY/ CLAUDIA (440982)

RELATÓRIO ULTRASONOGRÁFICO

Bexiga: repleção adequada, conteúdo anecoico sem debris sem sedimentos acumulados, paredes finas e regulares, uretra caudal preservada, sem sinais de obstrução.

Rins e Ureteres: RE 5,0cm / RD 5,77cm. Contornos pouco definidos, parênquima grosseiro normoecóico, perda leve da distinção e da proporção cortico medular. Sistema pielocalicial preservado. Ureter não caracterizado.

Baço: em topografia habitual com dimensões preservadas (2,0cm), parênquima homogêneo normoecóico, vasos preservados.

Fígado: em topografia habitual, lobos hepáticos com volume preservado, parênquima homogêneo normoecóico, margens afiladas, regulares. Vasos intra-hepáticos preservados. Ductos intra-hepáticos preservados. Vesícula biliar com distensão pequena, preenchida por conteúdo anecoico sem sedimento. Ducto comum preservado.

Estômago: em topografia habitual, distendido por conteúdo gasoso, paredes normoespessas, estratificação e motilidade mantidas. **Piloro** não caracterizado. **Pâncreas:** não caracterizado

Alças Intestinais: segmentos intestinais passíveis de avaliação sem conteúdo, paredes preservadas, motilidade e estratificação preservadas.

Adrenais: não caracterizadas.

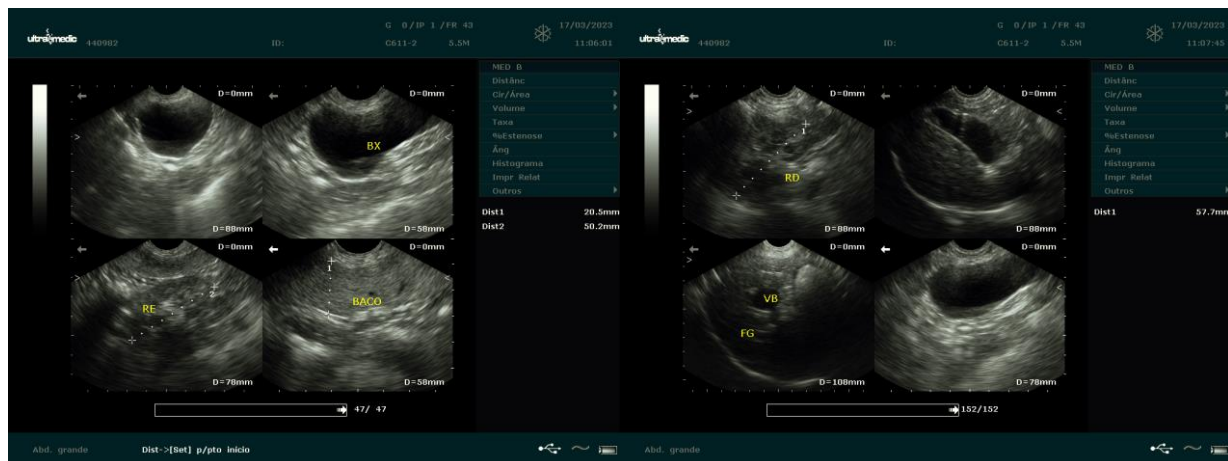
Observações:

Ausência de líquido livre.


Dra. PAULA NOGUEIRA CUNHA
MV CLINICA GERAL - APERFEIÇOAMENTO ULTRA-SONOGRAFIA
CRMV 13618-SP
CPF 122.038.818-10

IMPRESSÃO SONOGRÁFICA:

Nefropatia bilateral – senescência / DRC?




 Dra. PAULA NOGUEIRA CUNHA
 MV CLINICA GERAL - APERFEIÇOAMENTO ULTRA-SONOGRAFIA
 CRMV 13618-SP
 CPF 122.038.818-10


 Dra. PAULA NOGUEIRA CUNHA
 MV CLINICA GERAL - APERFEIÇOAMENTO ULTRA-SONOGRAFIA
 CRMV 13618-SP
 CPF 122.038.818-10