

LABORATÓRIO VETERINÁRIO GOLD LAB VET

Atendimento tutores - Telefone e WhatsApp **11 5589-6474**
Av. Pedro Bueno, Nº 635 - Jabaquara - São Paulo - SP



Data do exame: 25/02/2023

No. do Exame: 001041306

Clínica solicitante: ANCLIVEPA

Solicitante : SUZANE M. OIKAWA

Tutor: CARLA FERNANDA SOUZA RIBEIRO

Nome do Pet.: TADEO

Idade.: 10 Ano(s)

Espécie: CANINO

Raça.: YORKSHIRE

Sexo: MACHO

Pressão Arterial

Aparelho: doppler-esfigmomanômetro

Manguito: neonatal 2

Membro: torácico esquerdo

Posicionamento: colo

Mensuração Parcial

150 mmHg

142 mmHg

140 mmHg

150 mmHg

148 mmHg

Valor médio das aferições: 146 mmHg

Observação: Paciente bastante ansioso durante a avaliação.

Valores de referência:

>> Até 140mmHg - Normotenso (sem risco de dano em outros sistemas)

>> 140 - 159mmHg - Pré-hipertenso (baixo risco de dano em outros sistemas)

>> 160 - 179mmHg - Hipertenso (moderado risco de dano em outros sistemas)

>> Acima de 180mmHg - Hipertenso Severo (grande risco de dano em outros sistemas)

Fonte: ACVIM - 2019

Renata Marques Umbelino
CRMV-SP: 36168

Os resultados dos exames realizados sofrem influências de estados fisiológicos, patológicos, uso de medicamentos, etc.

Somente o médico veterinário clínico tem condições de interpretar corretamente estes laudos. O Gold Lab Vet dispõe de canal veterinário qualificado para discussão de resultados exclusivamente com o veterinário solicitante.

Obs.:O presente laudo tem valor restrito ao exame realizado no Gold Lab Vet. **A interpretação deste resultado e conclusão diagnóstica são atos médicos veterinários e dependem da análise conjunta dos dados clínicos.**

LABORATÓRIO VETERINÁRIO GOLD LAB VET

Atendimento tutores - Telefone e WhatsApp **11 5589-6474**
Av. Pedro Bueno, Nº 635 - Jabaquara - São Paulo - SP



Data do exame: 25/02/2023

No. do Exame: 001041306

Clínica solicitante: ANCLIVEPA

Solicitante: SUZANE M. OIKAWA

Tutor: CARLA FERNANDA SOUZA RIBEIRO

Nome do Pet.: TADEO

Idade.: 10 Ano(s)

Espécie: CANINO

Raça.: YORKSHIRE

Sexo: MACHO

LAUDO ECODOPPLERCARDIOGRAMA

Peso: ~4 kg

Frequência cardíaca: 160 bpm

Ritmo: regular / taquicárdico

Ventrículo esquerdo:

Septo - movimento: hipercinético

- espessura: 0,71 cm / normal

Parede - movimento: hipercinético

- espessura: 0,71 cm / normal

Cavidade: - Diâmetro diastólico: 1,80 cm / normal

- Diâmetro diastólico normalizado: 1,13 cm / normal até 1,7

- Diâmetro sistólico: 0,96 cm / normal

Fração de encurtamento: 46,67% / normal

Fração de ejeção(teich): 0,81 / normal

Aorta: 1,09 cm / normal

Átrio esquerdo: 1,46 cm / normal

Relação átrio esquerdo / aorta (método sueco): 1,34 / normal até 1,6

Ventrículo direito: normal

Átrio direito: normal

Valvas atrioventriculares:

Mitral: apresenta aspecto e movimentação normais de suas cúspides. O estudo Doppler e o mapeamento de fluxo em cores demonstraram escape de grau discreto.

Tricúspide: apresenta aspecto e movimentação normais de suas cúspides. O estudo Doppler e o mapeamento de fluxo em cores demonstraram insuficiência de grau moderado.

Valvas sigmóideas:

Aórtica: apresenta aspecto e movimentação normais de suas válvulas. O estudo Doppler e o mapeamento de fluxo em cores são normais.

Pulmonar: apresenta aspecto e movimentação normais de suas válvulas. O estudo Doppler e o mapeamento de fluxo em cores são normais.

Os resultados dos exames realizados sofrem influências de estados fisiológicos, patológicos, uso de medicamentos, etc.

Somente o médico veterinário clínico tem condições de interpretar corretamente estes laudos. O Gold Lab Vet dispõe de canal veterinário qualificado para discussão de resultados exclusivamente com o veterinário solicitante.

Obs.:O presente laudo tem valor restrito ao exame realizado no Gold Lab Vet. **A interpretação deste resultado e conclusão diagnóstica são atos médicos veterinários e dependem da análise conjunta dos dados clínicos.**

LABORATÓRIO VETERINÁRIO GOLD LAB VET

Atendimento tutores - Telefone e WhatsApp **11 5589-6474**
Av. Pedro Bueno, Nº 635 - Jabaquara - São Paulo - SP



Data do exame: 25/02/2023

No. do Exame: 001041306

Clínica solicitante: ANCLIVEPA

Solicitante : SUZANE M. OIKAWA

Tutor: CARLA FERNANDA SOUZA RIBEIRO

Nome do Pet.: TADEO

Idade.: 10 Ano(s)

Espécie: CANINO

Raça.: YORKSHIRE

Sexo: MACHO

Pericárdio: com aspecto ecocardiográfico normal.

Contração segmentar: normocinesia dos segmentos visibilizados.

Avaliação da função diastólica:

Velocidade da onda E mitral: 0,77 m/s, onda A: 0,90 m/s

Tempo de desaceleração da onda E mitral: 67 ms

Relação onda E/A: 0,86 (diminuída)

Tempo de relaxamento isovolumétrico (TRIV): 43 ms

Relação E/TRIV: 1,79 / normal até 2,5.

Velocidade da onda Em lateral: 0,12 m/s, onda Am: 0,14 m/s

Relação Ef/Em: 6,42 / normal até 11,5.

O padrão de enchimento de VE é do tipo E<A condizente com retardo do relaxamento ventricular - disfunção diastólica inicial. Pode estar relacionado com senilidade ou aumento de pós carga.

Avaliação hemodinâmica e dos indicadores de hipertensão pulmonar:

Velocidade máxima do fluxo pulmonar: 0,99 m/s; gradiente de pressão: 3,9 mmHg

Velocidade máxima do fluxo aórtico: 0,72 m/s; gradiente de pressão: 2,07 mmHg

Velocidade máxima da regurgitação tricúspide: 0,68 m/s; gradiente de pressão: 1,8 mmHg

Veia cava caudal apresenta calibre e colabamento normais.

A pressão pulmonar sistólica estimada pelo Doppler é de aproximadamente 11,8 mmHg (normal até 35 mmHg).

Artéria pulmonar direita apresenta calibre e distensibilidade (>30%) normais.

Relação entre diâmetros de artéria pulmonar e aorta: normal

O conjunto de achados ecocardiográficos indica baixa probabilidade de hipertensão arterial pulmonar.

Conclusões:

Insuficiência valvar tricúspide de grau moderado

Escape valvar mitral de grau discreto

O conjunto de achados ecocardiográficos indica baixa probabilidade de hipertensão arterial pulmonar.

Renata Marques Umbelino
CRMV-SP: 36168

Os resultados dos exames realizados sofrem influências de estados fisiológicos, patológicos, uso de medicamentos, etc.

Somente o médico veterinário clínico tem condições de interpretar corretamente estes laudos. O Gold Lab Vet dispõe de canal veterinário qualificado para discussão de resultados exclusivamente com o veterinário solicitante.

Obs.:O presente laudo tem valor restrito ao exame realizado no Gold Lab Vet. **A interpretação deste resultado e conclusão diagnóstica são atos médicos veterinários e dependem da análise conjunta dos dados clínicos.**

LABORATÓRIO VETERINÁRIO GOLD LAB VET

Atendimento tutores - Telefone e WhatsApp **11 5589-6474**
Av. Pedro Bueno, Nº 635 - Jabaquara - São Paulo - SP



Data do exame: 25/02/2023

No. do Exame: 001041306

Clínica solicitante: ANCLIVEPA

Solicitante : SUZANE M. OIKAWA

Tutor: CARLA FERNANDA SOUZA RIBEIRO

Nome do Pet.: TADEO

Idade.: 10 Ano(s)

Espécie: CANINO

Raça.: YORKSHIRE

Sexo: MACHO

Eletrocardiograma

Ritmo: arritmia sinusal

Frequência cardíaca: 114 a 184 bpm

Eixo: +60 a +90 graus (normal)

Derivação DII/50mm/s Sens N

1. Onda P: 0,04 s x 0,2 - 0,35 mV
2. Intervalo PR: 0,06 s
3. Complexo QRS: 0,05 s
4. Onda R: 1,35 mV
5. Segmento ST: infradesnível < 0,2 mV
6. Intervalo QT: 0,17 s
7. Onda T: negativa em DII; assimétrica

Observações:

- >> Não foram observados batimentos ectópicos de origem atrial ou ventricular
- >> Onda P com diferentes amplitudes - marcapasso migratório (fisiológico)
- >> Ritmo irregular – arritmia sinusal (fisiológico)
- >> Paciente ansioso durante o exame interferindo na linha de base - oscilações

Conclusão:

Arritmia sinusal com marcapasso migratório – fisiológico

Os resultados dos exames realizados sofrem influências de estados fisiológicos, patológicos, uso de medicamentos, etc.

Somente o médico veterinário clínico tem condições de interpretar corretamente estes laudos. O Gold Lab Vet dispõe de canal veterinário qualificado para discussão de resultados exclusivamente com o veterinário solicitante.

Obs.:O presente laudo tem valor restrito ao exame realizado no Gold Lab Vet. **A interpretação deste resultado e conclusão diagnóstica são atos médicos veterinários e dependem da análise conjunta dos dados clínicos.**

LABORATÓRIO VETERINÁRIO GOLD LAB VET

Atendimento tutores - Telefone e WhatsApp **11 5589-6474**

Av. Pedro Bueno, N° 635 - Jabaquara - São Paulo - SP



Data do exame: 25/02/2023

No. do Exame: 001041306

Clínica solicitante: ANCLIVEPA

Solicitante : SUZANE M. OIKAWA

Tutor: CARLA FERNANDA SOUZA RIBEIRO

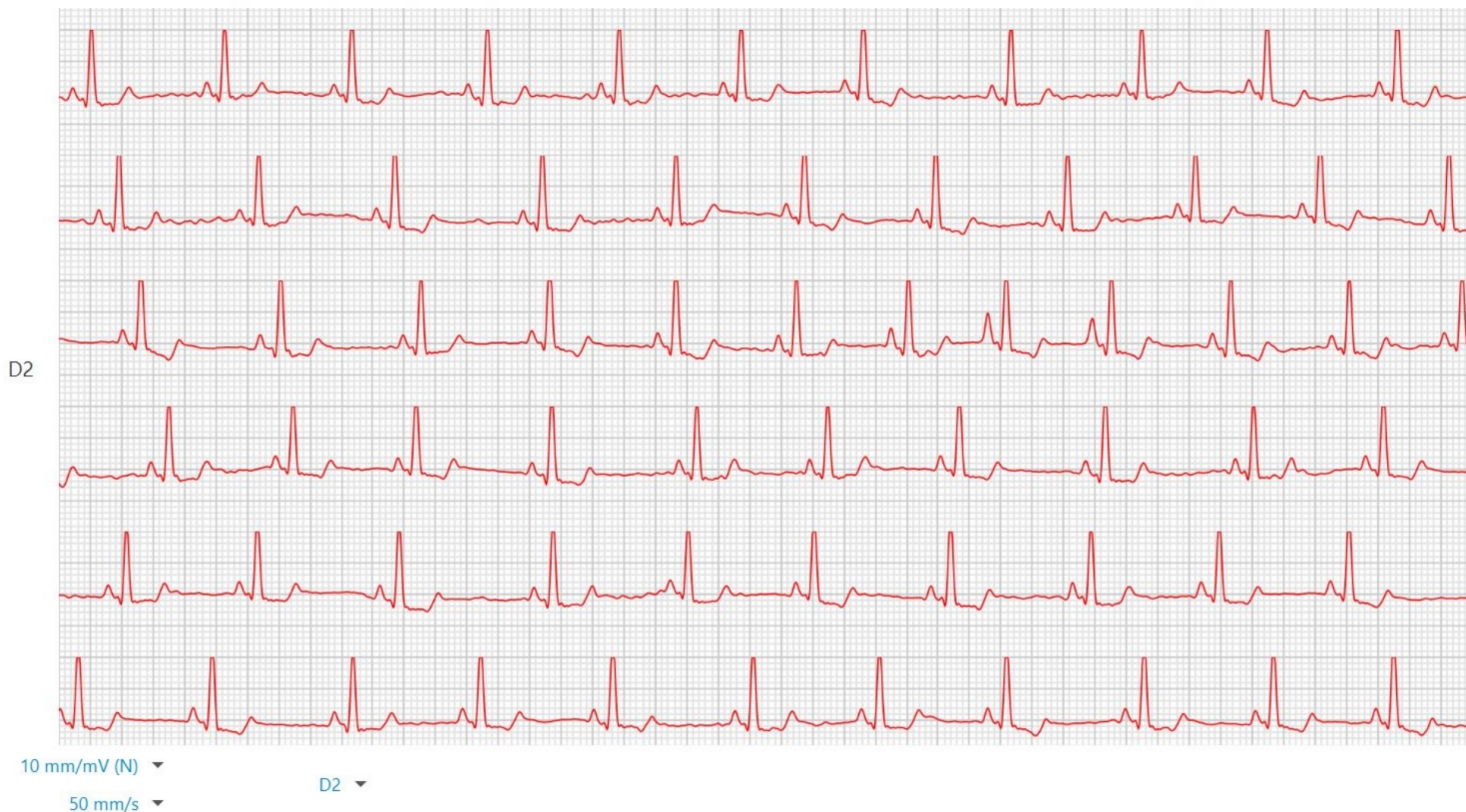
Nome do Pet.: TADEO

Idade.: 10 Ano(s)

Espécie: CANINO

Raça.: YORKSHIRE

Sexo: MACHO



Renata Marques Umbelino
CRMV-SP: 36168

Os resultados dos exames realizados sofrem influências de estados fisiológicos, patológicos, uso de medicamentos, etc.

Somente o médico veterinário clínico tem condições de interpretar corretamente estes laudos. O Gold Lab Vet dispõe de canal veterinário qualificado para discussão de resultados exclusivamente com o veterinário solicitante.

Obs.:O presente laudo tem valor restrito ao exame realizado no Gold Lab Vet. **A interpretação deste resultado e conclusão diagnóstica são atos médicos veterinários e dependem da análise conjunta dos dados clínicos.**