



HOSPITAL VETERINÁRIO DA ANCLIVEPA-SP

DATA: 22/11/2022

PACIENTE: JORGINHO / CCZ (484077)

RELATÓRIO ULTRASONOGRÁFICO

Bexiga: em topografia habitual, distensão adequada, conteúdo anecoico sem sedimentos. Parede cranial espessada (0,56cm) com mucosa irregular, uretra caudal mantida. Sem sinais de obstrução.

Rins e Ureteres: em topografia habitual. RD 4,58cm / RE 4,75cm. Dimensões mantidas, parênquima homogêneo normoecóico, distinção e proporção cortico medular mantida, sistema pielocalicial preservado. Ausência de mineralizações. Ureter preservado.

Baço: em topografia habitual com dimensões levemente aumentadas, parênquima homogêneo hiperecoico com lesão focal heterogênea com área linear central hipoecóica mensurada em torno de 1,50cm x 1,70cm, vasos preservados.

Fígado: Volume mantido, parênquima homogêneo hipoecóico. Diafragma mantido. Grandes vasos dilatados.

Vesícula biliar: distensão leve, parede preservada, conteúdo anecóico sem sedimentos.

Sistema gastrointestinal:

Estômago: caracterizado leve distensão por conteúdo gasoso, paredes normoespessas, estratificação e motilidade mantida.

Pâncreas: não caracterizado.

Alças Intestinais: segmentos intestinais preservados,

Observações:

Ausência de líquido livre

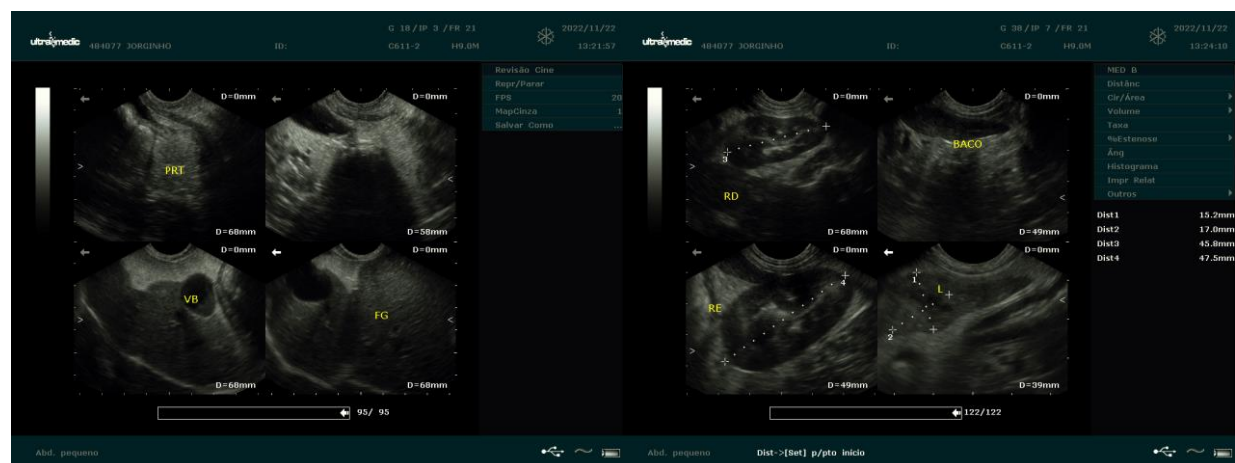
Linfonodos não caracterizados.


Dra. PAULA NOGUEIRA CUNHA
MV CLÍNICA GERAL - APERFEIÇOAMENTO ULTRASONOGRAFIA
CRMV 13618-SP
CPF 122.038.818-10

IMPRESSÃO SONOGRÁFICA:

Hepatomegalia congestiva – toxemia / inflamação aguda??

Lesão esplênica focal - aspecto granuloso e reativo – ruptura em fase de cicatrização??



Dra. PAULA NOGUEIRA CUNHA
 MV CLINICA GERAL - APERFEIÇOAMENTO ULTRA-SONOGRAFIA
 CRMV 13618-SP
 CPF 122.038.818-10