



HOSPITAL VETERINÁRIO DA ANCLIVEPA-SP

DATA: 17/01/2023

PACIENTE: PAULINHO /CCZ (502528)

RELATÓRIO ULTRASSONOGRÁFICO

Bexiga: em topografia habitual, distensão moderada, conteúdo anecoico sem debris. Paredes normoespessas regulares, uretra caudal mantida. Sem sinais de obstrução.

Rins e Ureteres: em topografia habitual. RE 5,19cm / RD 4,54cm. Parênquima homogêneo normoecóico, contornos definidos, distinção e proporção cortico medular mantida. Sistema pielocalicial preservado. Ausência de mineralizações nos recessos renais. Ureter preservado.

Baço: em topografia habitual com dimensões aumentadas (2,47cm), parênquima homogêneo normoecóico, vasos preservados.

Fígado: parênquima homogêneo hipoeecóico com lesão focal heterogênea de contornos irregulares mensurada em torno de 1,14cm x 1,38cm, discreto aumento do volume, bordos regulares e afilados. Diafragma mantido. Grandes vasos preservados. **Vesícula biliar:** em topografia habitual distendida por conteúdo anecoico sem sedimentos, paredes normoespessas regulares. Ductos intra-hepáticos não caracterizados. Ducto biliar caracterizado distendido.

Sistema gastrointestinal:

Estômago: topografia habitual, contraído sem conteúdo, paredes normoespessas, motilidade preservada. Pâncreas: não caracterizado.

Alças Intestinais: segmentos passíveis de varredura com parâmetros ultrassonográficos preservados.

Observações: Ausência de líquido livre

Próstata: aumento do volume contornos irregulares parênquima grosseiro heterogêneo, mensurada em torno de 5,0cm x 2,30cm x 3,87cm. Uretra prostática mantida.

Testículos: parâmetros preservados.

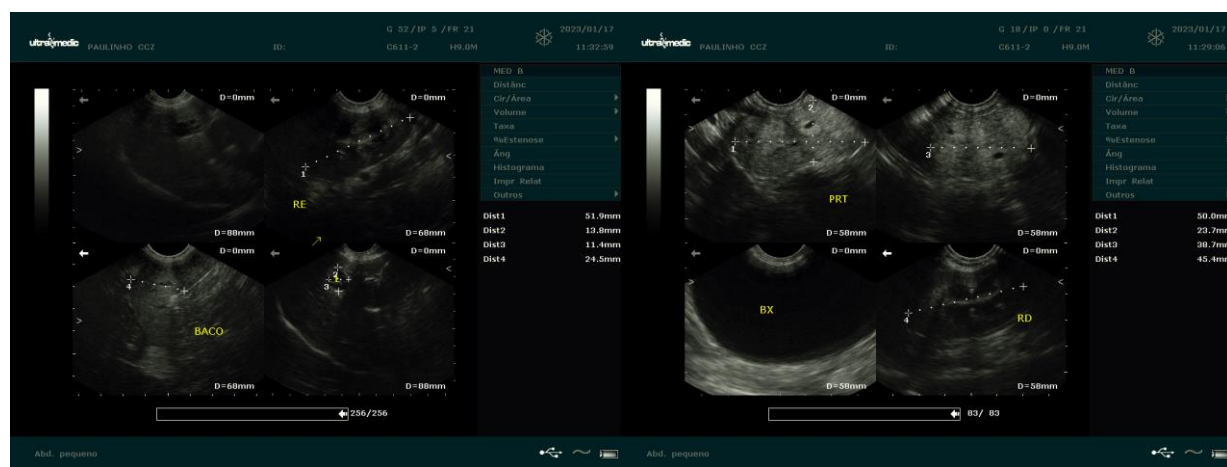

Dra. PAULA NOGUEIRA CUNHA
MV CLINICA GERAL - APERFEIÇOAMENTO ULTRASSONOGRAFIA
CRMV 13618-SP
CPF 122.038.818-10

IMPRESSÃO ULTRASSONOGRÁFICA:

Esplenomegalia leve – paciente sob sedação

Prostatite / Neoplasia prostática?

Lesão hepática focal – considerar neoplasia.



Dra. PAULA NOGUEIRA CUNHA
 MV CLINICA GERAL - APERFEIÇOAMENTO ULTRASSONOGRAFIA
 CRMV 13618-SP
 CPF 122.038.818-10