



# HOSPITAL VETERINÁRIO DA ANCLIVEPA-SP

DATA: 03/02/2023

PACIENTE: PADUAN / CCZ (509586)

## RELATÓRIO ULTRASSONOGRÁFICO

**Bexiga:** em topografia habitual, com distensão moderada, conteúdo anecoico com discreto sedimento ecogênico em suspensão, paredes preservadas (0,39cm), uretra caudal não caracterizada.

**Rins e Ureteres:** RD 4,59cm / RE 4,43cm, em topografia habitual, parênquima homogêneo normoecóico, contornos definidos, distinção e proporção cortico medular preservada, sistema pielocalicial evidente preservado. Ureteres não caracterizados.

**Baço:** em topografia habitual, contornos definidos, dimensões mantidas, parênquima homogêneo hipoecóico, vasos preservados.

**Fígado:** Em topografia habitual, lobos hepáticos com parênquima homogêneo normoecóico, bordos afilados, regulares. Vasos preservados. Ductos intra-hepáticos não caracterizados. Vesícula biliar: com média repleção preenchida por conteúdo anecóico sem sedimentos. Paredes normoespessas, regulares. Ducto biliar não caracterizado.

**Estômago:** em topografia habitual, contraído sem conteúdo gasoso, paredes normoespessas e regulares, com estratificação e motilidade mantida. Píloro não caracterizado. **Pâncreas:** não caracterizado.

**Alças Intestinais:** os segmentos intestinais com parâmetros ultrassonográficos preservados.

**Próstata:** dimensões preservadas (2,39cm x 3,0cm ) com parênquima homogêneo normoecóico contornos regulares, uretra prostática preservada.

**Testículos:** ambos com parênquima homogêneo normoecóico com presença da linha mediastinal.

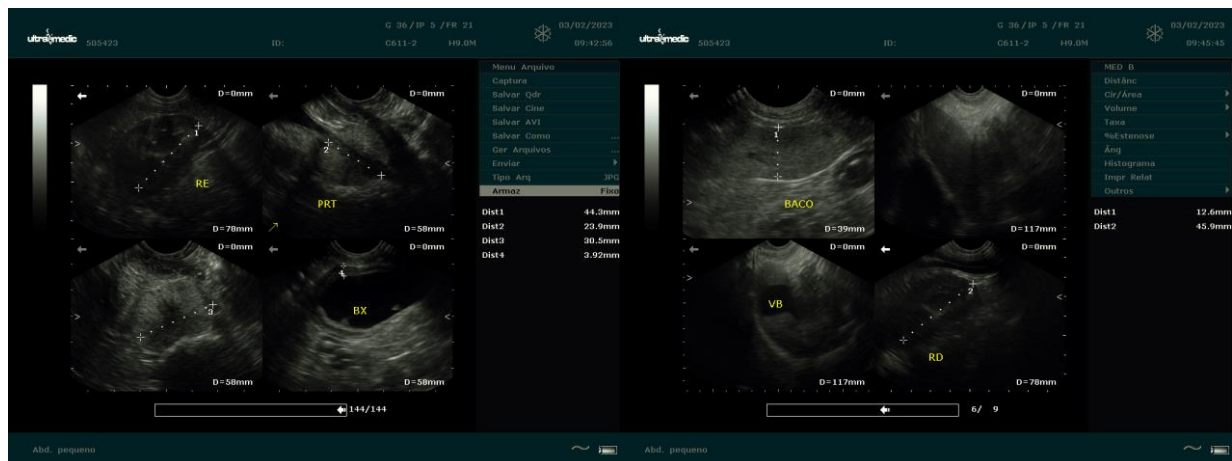
### Observações:

Ausência de líquido livre

  
Dra. PAULA NOGUEIRA CUNHA  
MV CLÍNICA GERAL - APERFEIÇOAMENTO ULTRA-SONOGRAFIA  
CRMV 13618-SP  
CPF 122.038.818-10

## IMPRESSÃO ULTRASSONOGRÁFICA:

Varredura abdominal com parâmetros ultrassonográficos preservados.



*Dra. PAULA NOGUEIRA CUNHA*  
 MV CLINICA GERAL - APERFEIÇOAMENTO ULTRA-SONOGRAFIA  
 CRMV 13618-SP  
 CPF 122.038.818-10