



HOSPITAL VETERINÁRIO DA ANCLIVEPA-SP

DATA: 13/02/2023

PACIENTE: RODRIGO/ CCZ (512644)

RELATÓRIO ULTRASSONOGRÁFICO

Bexiga: em topografia habitual, com moderada distensão, conteúdo anecoico com debrís finos em suspensão e pequeno acúmulo de sedimentos hiperecoico em parede dorsal, paredes normoespessas (0,27cm) regulares, uretra caudal mantida.

Rins e Ureteres: dimensões preservadas. Rins com parênquima homogêneo normoecóico, contornos definidos, boa distinção cortico medular e leve desproporção cortico medular com espessamento da cortical principalmente no direito, sistema pielocalicial definido, ausência de mineralização em recessos renais. Ureter não caracterizado.

Baço: em topografia habitual com parênquima homogêneo normoecóico há discreto aumento das dimensões (1,90cm) vasos preservados.

Fígado: lobos hepáticos com volume mantido, parênquima homogêneo normoecóico, margens afiladas e regulares, vasos e ductos intra-hepáticos preservados. Vesícula biliar com paredes normoespessas normoecoica, leve distensão por conteúdo anecoico sem sedimentos, ducto não caracterizado.

Estômago: distendido por conteúdo gasoso, paredes normoespessas com estratificação e motilidade mantidas.

Alças Intestinais: segmentos passíveis de avaliação com parâmetros ultrassonográficos preservados.

Observações:

Ausência de líquido livre

Linfonodos não caracterizados

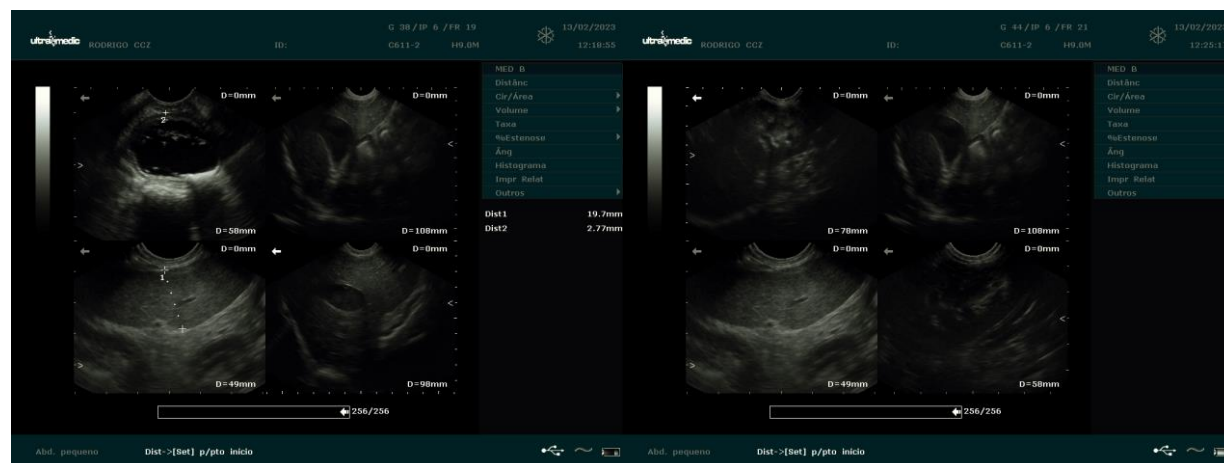

Dra. PAULA NOGUEIRA CUNHA
MV CLINICA GERAL - APERFEIÇOAMENTO ULTRA-SONOGRAFIA
CRMV 13618-SP
CPF 122.038.818-10

IMPRESSAO ULTRASSONOGRÁFICA:

Nefropatia bilateral – senilidade??

Esplenomegalia

Cistite associada a sedimentos em parede dorsal.




 Dra. PAULA NOGUEIRA CUNHA
 MV CLÍNICA GERAL – APERFEIÇOAMENTO ULTRA-SONOGRAFIA
 CRMV 13618-SP
 CPF 122.038.818-10