



# HOSPITAL VETERINÁRIO DA ANCLIVEPA-SP

DATA: 08/03/2023

PACIENTE: FOFA / CCZ (519811)

## RELATÓRIO ULTRASONOGRÁFICO

**Bexiga:** moderada distensão, conteúdo anecoico sem debris, paredes finas regulares, uretra caudal preservada, sem sinais de obstrução.

**Rins e Ureteres:** RE 4,85cm / RD 4,75cm, contornos definidos, parênquima homogêneo normoecóico, distinção e proporção cortico medular preservada, ausência de mineralização em recesso renal. Ureter não caracterizado.

**Baço:** em topografia habitual com dimensões preservadas (1,35cm), parênquima homogêneo normoecóico, contornos regulares, vasos preservados.

**Fígado:** em topografia habitual, lobos hepáticos com volume preservado, parênquima homogêneo normoecóico, margens afiladas, regulares. Vasos intra-hepáticos preservados. Ductos intra-hepáticos preservados. **Vesícula biliar** com leve distensão, preenchida por conteúdo anecoico sem sedimentos, ducto biliar não caracterizado.

**Estômago:** em topografia habitual, distendido por conteúdo alimentar em pequena quantidade, paredes normoespessas, com estratificação e motilidade mantida. **Píloro** não caracterizado. **Pâncreas:** não caracterizado. **Alças Intestinais:** segmentos intestinais passíveis de avaliação sem conteúdo luminal, paredes normoespessas sem conteúdo luminal, motilidade e estratificação preservadas.

**Adrenais:** não caracterizadas.

**Útero:** cornos uterinos não caracterizados, corpo uterino em topografia habitual com parênquima homogêneo normoecóico.

**Ovários:** não caracterizados.

### Observação:

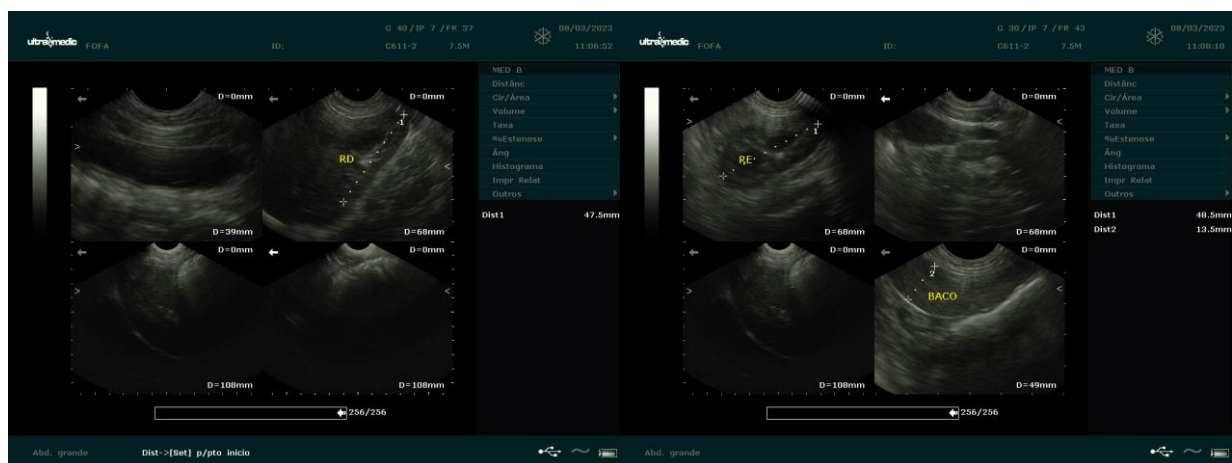
Ausência de líquido livre

Linfonodos não caracterizados.

  
Dra. PAULA NOGUEIRA CUNHA  
MV CLINICA GERAL - APERFEIÇOAMENTO ULTRA-SONOGRAFIA  
CRMV 13618-SP  
CPF 122.038.818-10

## IMPRESSÃO SONOGRÁFICA:

Varredura abdominal com parâmetros preservados.



*Dra. PAULA NOGUEIRA CUNHA*  
MV CLINICA GERAL - APERFEIÇOAMENTO ULTRA-SONOGRAFIA  
CRMV 13618-SP  
CPF 122.038.818-10