



HOSPITAL VETERINÁRIO DA ANCLIVEPA-SP

DATA: 12/04/2023

PACIENTE: MOCINHA / CCZ (530797)

RELATÓRIO ULTRASONOGRÁFICO

Bexiga: moderada distensão, conteúdo anecoico sem debris sem sedimentos, paredes finas e regulares, estratificação mantida, trígono mantido. Uretra caudal preservada sem dilatação sem sinais de obstrução.

Rins e Ureteres: RE 2,98cm / RD 3,64cm. Contornos definidos, parênquima homogêneo normoecóico, distinção e proporção cortico medular preservada. Sistema pielocalicial pouco delimitado no esquerdo devido a grande quantidade de mineralizações em seio renal. Mineralizações em recesso renais de rim direito. Ureteres não caracterizados.

Baço: em topografia habitual com margens regulares, parênquima homogêneo normoecóico, superfície lisa e regular, com dimensões mantidas (0,95cm). Vasos preservados.

Fígado: parênquima homogêneo normoecóico, dimensões aumentadas, margens finas e regulares. Diafragma mantido. Veia cava caudal preservada. **Vesícula biliar:** distendida por conteúdo anecoico com paredes normoespessas normoecoica sem sedimentos. Ducto cístico não caracterizado.

Estômago: contraído sem conteúdo, paredes normoespessas, estratificação e motilidade mantida. **Pâncreas:** não caracterizado. **Alças Intestinais:** segmentos intestinais sem conteúdo luminal, paredes normoespessas estratificação e motilidade mantida.

Adrenais: não caracterizadas.

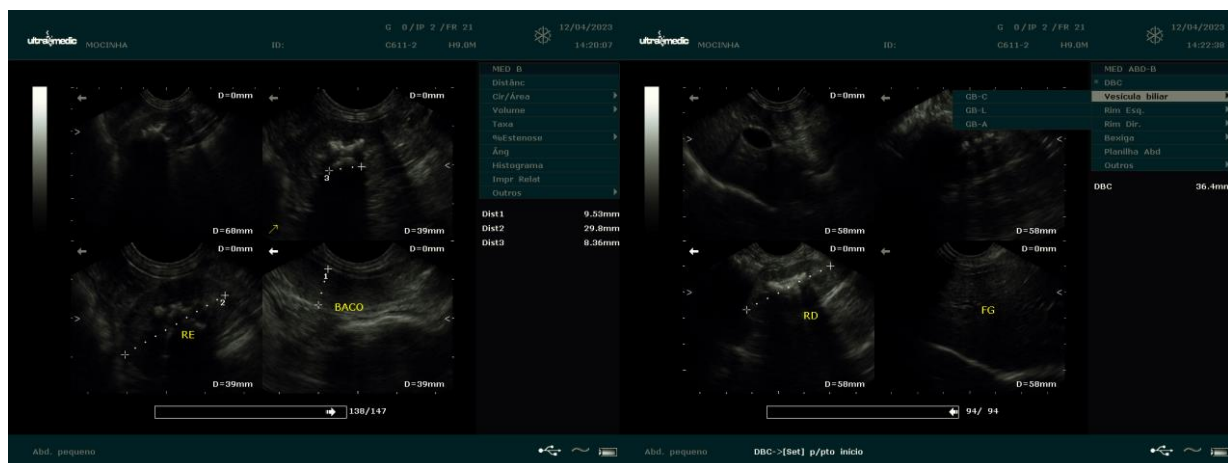
Observações:

Ausência de líquido livre.

Dra. PAULA NOGUEIRA CUNHA
MV CLINICA GERAL - APERFEIÇOAMENTO ULTRA-SONOGRAFIA
CRMV 13618-SP
CPF 122.038.818-10

IMPRESSÃO DIAGNÓSTICA:

Nefro litíase bilateral – Rim esquerdo com perda da definição do seio renal devido a grande quantidade de estruturas mineralizadas.



Dra. PAULA NOGUEIRA CUNHA
MV CLÍNICA GERAL - APERFEIÇOAMENTO ULTRA-SONOGRAFIA
CRMV 13618-SP
CPF 122.038.818-10