



HOSPITAL VETERINÁRIO DA ANCLIVEPA-SP

DATA: 28/12/2022

PACIENTE: RENATO/ CAROLINA (490140)

RELATÓRIO ULTRASONOGRÁFICO

Bexiga: em topografia habitual, leve distensão, conteúdo anecoico sem debris, paredes normoespessas regulares, uretra caudal mantida.

Rins e Ureteres: Ambos com contornos definidos, RE 3,77cm e RD 3,94cm, parênquima homogêneo normoecóico. Distinção e proporção cortico medular preservada. Sistema pielocalicial mantido. Ausência de mineralizações.

Baço: em topografia habitual, com dimensões mantidas (0,87cm), parênquima homogêneo normoecóico vasos preservados.

Fígado: Topografia habitual, lobos hepáticos com volume preservado, parênquima homogêneo normoecóico, bordos arredondados, regulares. Diafragma preservado. Vasos preservados. Ductos intrahepáticos não caracterizados. Vesícula biliar: repleção adequada, preenchida por conteúdo anecoico sem sedimentos, paredes normoespessas. Ducto biliar não caracterizado.

Sistema gastrointestinal:

Estômago: Topografia habitual, distensão por conteúdo alimentar, paredes normoespessa, estratificação mantida, motilidade mantida. Píloro não caracterizado.

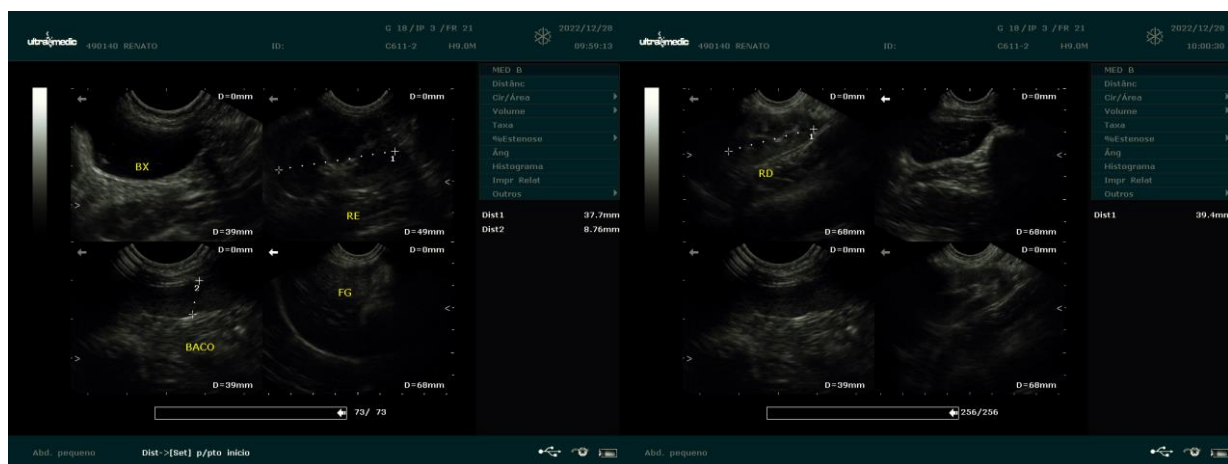
Pâncreas: não caracterizado

Alças Intestinais: segmentos intestinais passíveis de avaliação com parâmetros preservados.


Dra. PAULA NOGUEIRA CUNHA
MV CLINICA GERAL - APERFEIÇOAMENTO ULTRA-SONOGRAFIA
CRMV 13618/SP
CPF 122.038.818-10

IMPRESSÃO SONOGRÁFICA:

Varredura abdominal com parâmetros ultrassonográficos preservados.




 Dra. PAULA NOGUEIRA CUNHA
 MV CLINICA GERAL - APERFEIÇOAMENTO ULTRA-SONOGRAFIA
 CRMV 13618-SP
 CPF 122.038.818-10