



# HOSPITAL VETERINÁRIO DA ANCLIVEPA-SP

DATA: 21/11/2022

PACIENTE: MEL /CLEUSA (482858)

## RELATÓRIO ULTRASSONOGRÁFICO

**Bexiga:** em topografia habitual, distensão moderada, conteúdo anecoico com debrís finos em suspensão. Paredes cranial (0,34cm) regular, em parede dorsal foi identificada uma estrutura hipoecóica com micropontos hiperecóticos internos que se projeta ao lúmen mensurada em torno de 1,29cm x 2,35cm, uretra caudal mantida. Sem sinais de obstrução.

**Rins e Ureteres:** em topografia habitual. RE 4,97cm e RD 4,96cm. Parênquima homogêneo normoecóico, contornos definidos, distinção e proporção cortico medular mantida. Sistema pielocalicial preservado. Ausência de mineralizações. Ureter preservado.

**Baço:** em topografia habitual com dimensões leve aumento (1,5cm), parênquima homogêneo normoecóico, vasos preservados.

**Fígado:** parênquima homogêneo normoecóico, lobos hepáticos com volume preservado, bordos regulares e afilados. Diafragma mantido. Grandes vasos preservados.

**Vesícula biliar:** em topografia habitual distendida por conteúdo anecoico com sedimento ecogênico em lumen, paredes normoespessas regulares. Ductos intra-hepáticos não caracterizados. Ducto biliar caracterizado distendido.

### **Sistema gastrointestinal:**

**Estômago:** topografia habitual, distensão leve por conteúdo gasoso, paredes normoespessas, motilidade preservada.

**Pâncreas:** não caracterizado.

**Alças Intestinais:** segmentos passíveis de varredura com parâmetros ultrassonográficos preservados.

### **Observações:**

*Presença de pequena coleção hipoecóica em região cranial de bexiga e em região mesogástrica esquerda. Há reatividade do omento desta região*

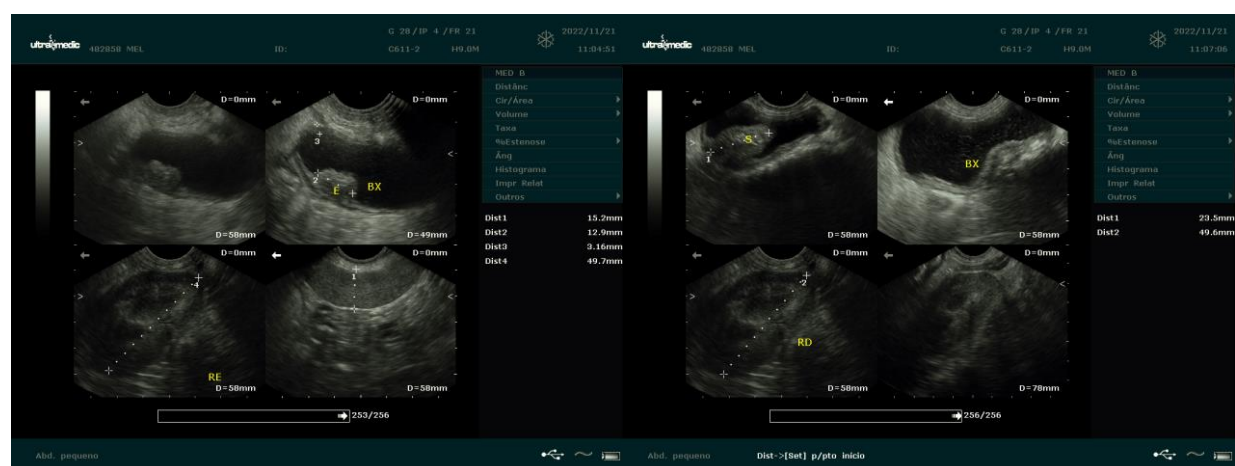
  
Dra. PAULA NÓGUEIRA CUNHA  
MV CLÍNICA GERAL - APERFEIÇOAMENTO ULTRA-SONOGRAFIA  
CRMV 13618-SP  
CPF 122.038.818-10

## IMPRESSÃO SONOGRÁFICA:

**Cistite leve.**

**Parede dorsal com invaginação de parte de sua parede devido a pós cirúrgico.**

**Discreta esteatite e discreta peritonite em região mesogastrica esquerda cranial a bexiga – pós cirúrgico recente.**



*Dra. PAULA NOGUEIRA CUNHA*  
MV CLINICA GERAL - APERFEIÇOAMENTO ULTRA-SONOGRAFIA  
CRMV 13618-SP  
CPF 122.038.818-10