

No. do Exame: 001/070864
 Nome: LASSIE
 Raça.....: SRD CANINO
 Sexo.....: FEMEA
 Proprietário.: CIBELE FONDA SCAVASSIN
 Médico Vet.: ALEXANDRE C MARCOS
 Clínica Vet.: XANDOGS PET SHOP (246)

Data Entrada...: 24/09/2022
 Espécie...: CANINA
 Idade: 12 Ano(s) Mes(es) Dia(s)
 Tel.: 2631-7580 Fax: 29544001
 CRMV...: 8781

HEMOGRAMA

No. do Exame 0

SÉRIE VERMELHA

	VALORES OBTIDOS	VALORES DE REFERÊNCIA	UNIDADES
ERITRÓCITOS	6,92	5,70 - 7,40	milhões/mm3
HEMOGLOBINA	14,80	14,00 - 18,00	g%
HEMATÓCRITO	42,00	38,00 - 47,00	%
V.C.M.	60,69	63,00 - 77,00	u3
H.C.M.	21,38	21,00 - 26,00	uu3
C.H.C.M.	35,23	31,00 - 35,00	%
PROTEÍNA TOTAL PLASMÁTICA:	3,8	6,00 - 8,00	g/%
ERITROBLASTO:	0	(Observado durante a contagem diferencial)	
PLAQUETAS:	225 mil/mm3	200 a 500 mil/mm3	
OBSERVAÇÃO:	DISCRETA ANISOCITOSE E POLICROMASIA. PLAQUETAS EM MORFOLOGIA NORMAL		

SÉRIE BRANCA

	VALORES OBTIDOS	VALORES DE REFERÊNCIA
LEUCÓCITOS	16.100 /mm3	6 a 16 mil/mm3
LEUCÓCITOS CORRIGIDOS	16.100 /mm3	6 a 16 mil/mm3
CONTAGEM DIFERENCIAL	% mm3	
METAMIELÓCITO	0,0 0	0 % 0 /mm3
BASTONETE	1,0 161	0 - 1 % 0 - 200 /mm3
SEGMENTADO	85,0 13.685	55 - 80 % 3300 - 12800 /mm3
EOSINÓFILO	1,0 161	1 - 9 % 100 - 1450 /mm3
LINFÓCITO	5,0 805	13 - 40 % 780 - 6400 /mm3
BASÓFILO	0,0 0	0 - 1 % RAROS
MONÓCITO	8,0 1.288	1 - 6 % 100 - 960 /mm3

PESQUISA DE HEMATOZOÁRIO : NEGATIVO PARA ESSA AMOSTRA

OBSERVAÇÃO: MORFOLOGIA CELULAR NORMAL.

CONTAGEM GLOBAL DE LEUCOCITOS CORRIGIDOS E CONFIRMADO EM LÂMINA


 Fernanda Almeida Cesar Pena
 CRMV/SP 56386

No. do Exame: 001/070864
Nome: LASSIE
Raça.....: SRD CANINO
Sexo.....: FEMEA
Proprietário.: CIBELE FONDA SCAVASSIN
Médico Vet.: ALEXANDRE C MARCOS
Clínica Vet.: XANDOGS PET SHOP (246)

Data Entrada...: 24/09/2022
Espécie...: CANINA
Idade: 12 Ano(s) Mes(es) Dia(s)
Tel.: 2631-7580 Fax: 29544001
CRMV...: 8781

URÉIA

EQUIPAMENTO UTILIZADO: BA 200 BioSystems

RESULTADO.....: 24,00 mg/dl

Valores de referência

De 10 a 60 mg/dl Canino
De 10 a 56 mg/dl Felino
De 21 a 51 mg/dl Equina
De 15 a 50 mg/dl Coelho

MATERIAL UTILIZADO : SORO OU PLASMA
MÉTODO : COLORIMÉTRICO

CREATININA

EQUIPAMENTO UTILIZADO: BA 200 BioSystems

RESULTADO.....: 0,87 mg/dl

Valores de referência

De 0,5 a 1,6 mg/dl Canina
De 0,6 a 1,8 mg/dl Felina
De 1,2 a 1,9 mg/dl Equina
De 0,5 a 2,9 mg/dl Coelho

MÉTODO : COLORIMÉTRICO
MATERIAL UTILIZADO : SORO OU PLASMA

A.L.T

EQUIPAMENTO UTILIZADO: BA 200 BioSystems

RESULTADO.....: 13,00 UI/L

Valores de referência

De 7,0 a 92,0 UI/L
De 14,0 a 80 UI/L Coelho

MATERIAL UTILIZADO : SORO OU PLASMA
MÉTODO : CINÉTICO



Isabelle Simões
CRMV-SP 56135

No. do Exame: 001/070864
Nome: LASSIE
Raça.....: SRD CANINO
Sexo.....: FEMEA
Proprietário.: CIBELE FONDA SCAVASSIN
Médico Vet.: ALEXANDRE C MARCOS
Clínica Vet.: XANDOGS PET SHOP (246)

Data Entrada...: 24/09/2022
Espécie...: CANINA
Idade: 12 Ano(s) Mes(es) Dia(s)
Tel.: 2631-7580 Fax: 29544001
CRMV...: 8781

FOSFATASE ALCALINA

EQUIPAMENTO UTILIZADO: BA 200 BioSystems

RESULTADO.....: 27,00 UI/L

MATERIAL UTILIZADO : SORO SANGUÍNEO
MÉTODO : COLORIMÉTRICO

Valores de referência

De 4,0 a 80,0 UI/L Felino

De 10,0 a 92,0 UI/L Canino

De 4,0 a 70,0 UI/L Coelho



Isabelle Simões
CRMV-SP 56135

No. do Exame: 001070864
Nome.....: LASSIE
Raça.....: SRD CANINO
Sexo.....: FÊMEA
Proprietário: CIBELE FONDA SCAVASSIN
Medico Vet.: ALEXANDRE C MARCOS
Clinica Vet.: XANDOGS PET SHOP (246)

Data Entrada: 24/09/2022
Espécie...: CANINA
Idade: 12 Ano(s)
Tel.: 2631-7580
CRMV: 8781

Região: Tórax

Incidência: Laterolateral direita, laterolateral esquerda e ventrodorsal

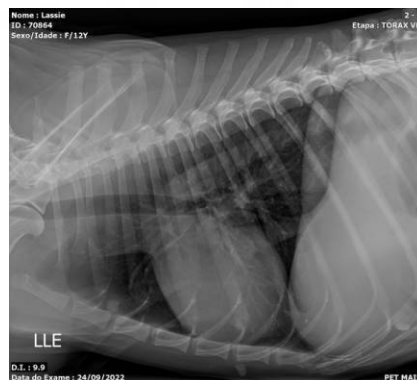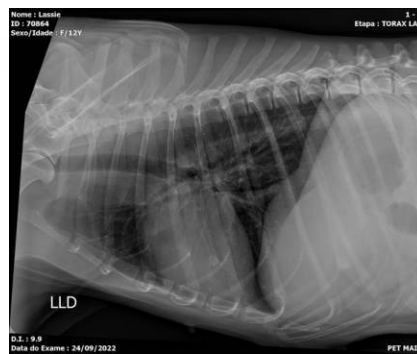Achados radiográficos:

Área arredondada, opacidade tecidos moles, homogênea, de contornos e margens definidas, de distribuição ventral, dorsalmente a segunda esternébra, na altura do segundo espaço intercostal, em topografia correspondente ao lobo cranial, do hemitórax direito, mediu, aproximadamente 8.0mm em seu maior eixo - os achados radiográficos podem estar relacionados com neoformação metastática, não podendo descartar a possibilidade de nódulo em subcutâneo produzindo artefato de sobreposição. Tomografia computadorizada podem complementar o diagnóstico, caso não tenham acesso ao exame tomográfico, recomenda-se, acompanhamento radiográfico do tórax; Demais campos pulmonares, de padrão intersticial e bronquial, difuso - compatível com a faixa etária e conformação corporal do paciente;
Silhueta cardíaca nos parâmetros de normalidade radiográfica;
Trajeto e calibre traqueal preservado;
Sem alterações radiográficas em topografia de espaço pleural, mediastino e linfonodos;
Preservação da crura e cúpulas diafragmáticas;
Arcos costais íntegros.

No. do Exame: 001070864
Nome.....: LASSIE
Raça.....: SRD CANINO
Sexo.....: FÊMEA
Proprietário: CIBELE FONDA SCAVASSIN
Medico Vet.: ALEXANDRE C MARCOS
Clínica Vet.: XANDOGS PET SHOP (246)

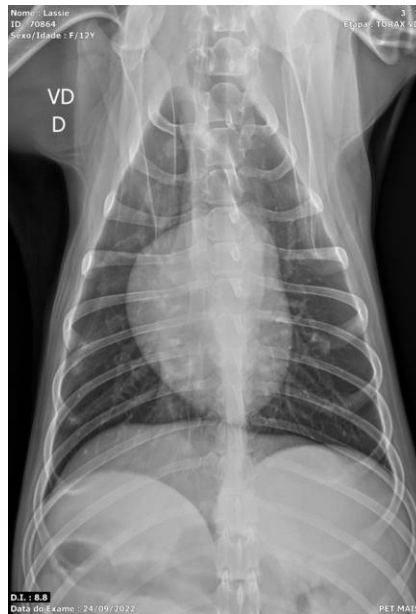Data Entrada: 24/09/2022
Espécie.: CANINA
Idade: 12 Ano(s)
Tel.: 2631-7580
CRMV: 8781

Imagens:



No. do Exame: 001070864
Nome.....: LASSIE
Raça.....: SRD CANINO
Sexo.....: FÊMEA
Proprietário: CIBELE FONDA SCAVASSIN
Medico Vet.: ALEXANDRE C MARCOS
Clinica Vet.: XANDOGS PET SHOP (246)

Data Entrada: 24/09/2022
Espécie...: CANINA
Idade: 12 Ano(s)
Tel.: 2631-7580
CRMV: 8781



Para visualizar as imagens em DICOM, pode acessar <https://resultados.drnuvem.com.br> e digitar o código de acesso.

ID de Acesso: A0B005078E

Fernanda R. de Almeida
Fernanda Rebeca de Almeida
CRMV/SP 51.031

No. do Exame: 001070864
Nome.....: LASSIE
Raça.....: SRD CANINO
Sexo.....: FÊMEA
Proprietário: CIBELE FONDA SCAVASSIN
Medico Vet.: ALEXANDRE C MARCOS
Clinica Vet.: XANDOGS PET SHOP (246)

Data Entrada: 24/09/2022
Espécie...: CANINA
Idade: 12 Ano(s)
Tel.: 2631-7580
CRMV: 8781

ULTRASSONOGRAFIA ABDOMINAL

Fígado dimensões aumentadas ultrapassando os limites do gradil costal, superfície lisa, margens irregulares e abauladas (discreta hepatomegalia).

Ecotextura habitual e ecogenicidade reduzida com evidenciação dos ramos portais (hepatite / toxemia).

Arquitetura vascular portal e intra-hepática preservadas quanto ao calibre e trajeto dos vasos.

Vesícula Biliar repleta por conteúdo anecogênico homogêneo e ínfima quantidade de lama biliar em deposição, paredes finas e ecogênicas.

Estômago com conteúdo luminal de padrão misto (gás e líquido), paredes de aspecto sonográfico mantido com padrão em camadas medindo 0,62cm de espessura (processo inflamatório) nas porções passíveis de avaliação sonográfica.

Alças intestinais de distribuição topográfica habitual, paredes de aspecto sonográfico mantido com padrão em camadas medindo 0,22cm duodeno. O segmento de cólon descendente se apresentou repleto por grande quantidade de conteúdo líquido e pastoso com importante espessamento de suas paredes medindo até 0,34cm (colite). Peristaltismo evolutivo e número de contrações normal nas porções visibilizadas.

Pâncreas segmento pancreático direito medindo 1,32cm de espessura, ecotextura mantida e ecogenicidade aumentada (pancreatopatia).

Baço dimensões acentuadamente aumentadas, margens rombas, contornos mal definidos, superfície grosseira (esplenomegalia severa).

Ecogenicidade mista e ecotextura heterogênea - imagem sonográfica pode ser compatível com processo infiltrativo neoplásico, para o diagnóstico definitivo se faz necessária análise histopatológica / imunohistoquímica, sugere se realização de exames / procedimentos complementares.

Bexiga em baixa repleção por conteúdo anecogênico homogêneo e formato habitual. Paredes de padrão trilaminar medindo 0,84cm de espessura, margens internas irregulares (processo inflamatório)

Rins formato mantido, topografia habitual simétricos medindo 6,28cm o direito e 5,76cm o esquerdo de comprimento em plano dorsal.

Contornos regulares e definidos, ecogenicidade aumentada. Definição córtico medular reduzida. Não há litíases e/ou dilatação de pelve (nefropatia).

Aparelho reprodutor e Glândulas adrenais Não caracterizados neste estudo, paciente com severa abdominalgia.

Há linfonodomegalia generalizada - jejunal, gástrica, cólica, ilíaca, esplênica - processo neo infiltrativo? para o diagnóstico definitivo se faz necessária análise histopatológica / imunohistoquímica, sugere se realização de exames / procedimentos complementares.

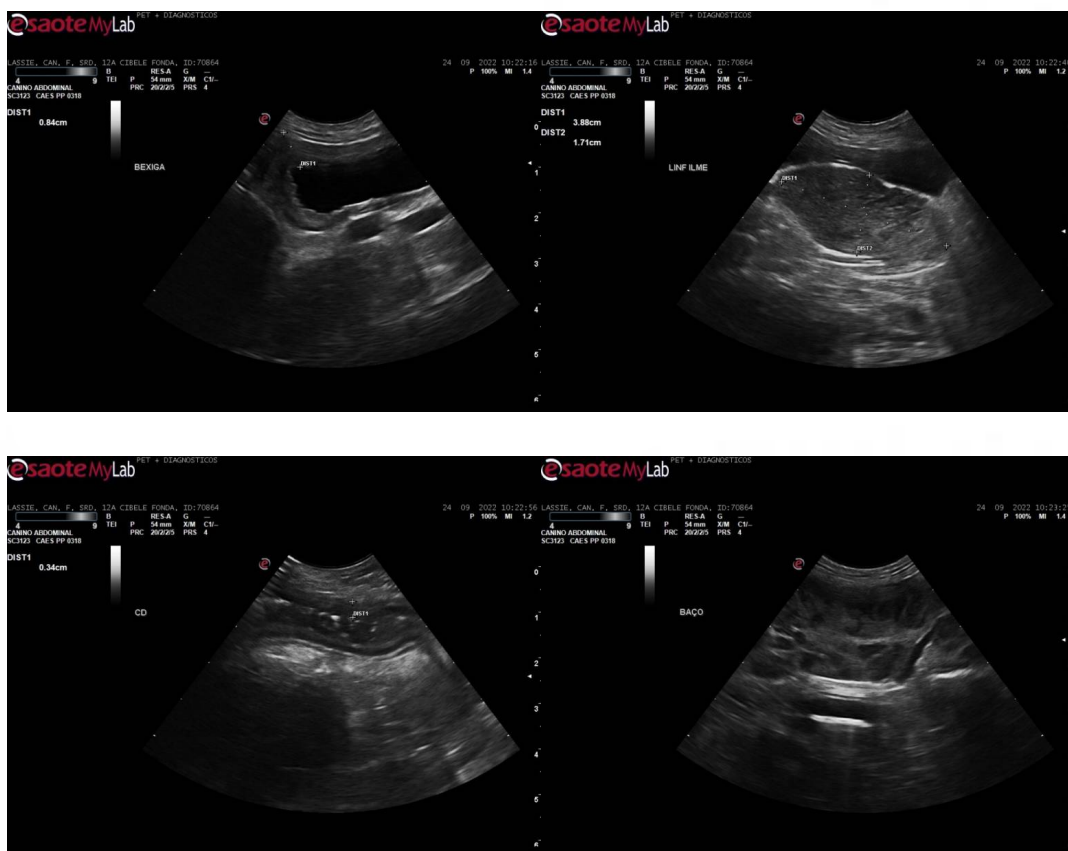
Não há evidências sonográficas de alterações nas porções visibilizadas dos grandes vasos abdominais.

Ausência de líquido livre na cavidade abdominal.

No. do Exame: 001070864
Nome.....: LASSIE
Raça.....: SRD CANINO
Sexo.....: FÊMEA
Proprietário: CIBELE FONDA SCAVASSIN
Medico Vet.: ALEXANDRE C MARCOS
Clinica Vet.: XANDOGS PET SHOP (246)

Data Entrada: 24/09/2022
Espécie.: CANINA
Idade: 12 Ano(s)
Tel.: 2631-7580
CRMV: 8781

O valor preditivo de qualquer exame de diagnóstico por imagem depende da análise conjunta dos dados clínicos e demais exames do paciente.



No. do Exame: 001070864
Nome.....: LASSIE
Raça.....: SRD CANINO
Sexo.....: FÊMEA
Proprietário: CIBELE FONDA SCAVASSIN
Medico Vet.: ALEXANDRE C MARCOS
Clinica Vet.: XANDOGS PET SHOP (246)

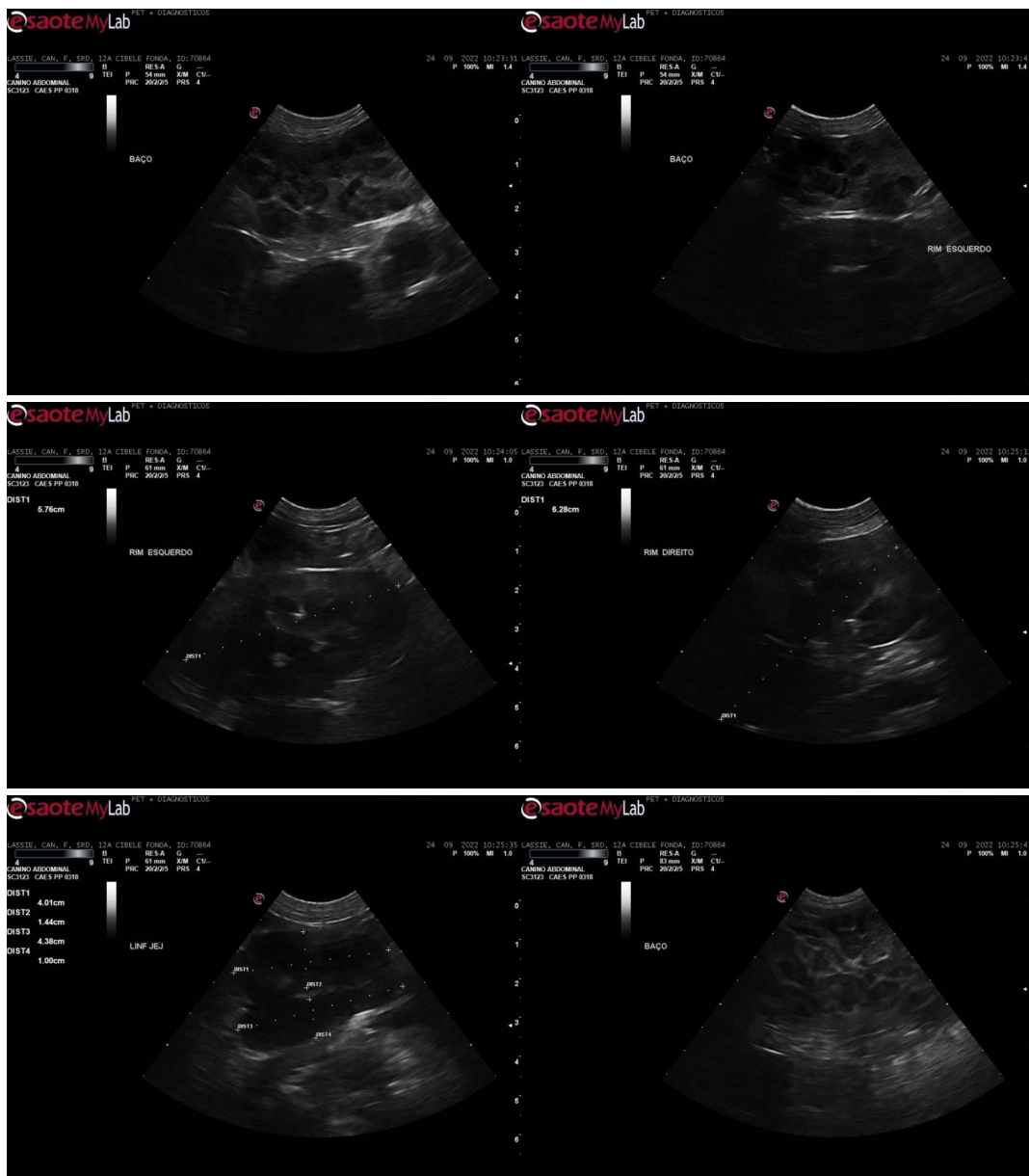
Data Entrada: 24/09/2022

Espécie.: CANINA

Idade: 12 Ano(s)

Tel.: 2631-7580

CRMV: 8781



No. do Exame: 001070864
Nome.....: LASSIE
Raça.....: SRD CANINO
Sexo.....: FÊMEA
Proprietário: CIBELE FONDA SCAVASSIN
Medico Vet.: ALEXANDRE C MARCOS
Clinica Vet.: XANDOGS PET SHOP (246)

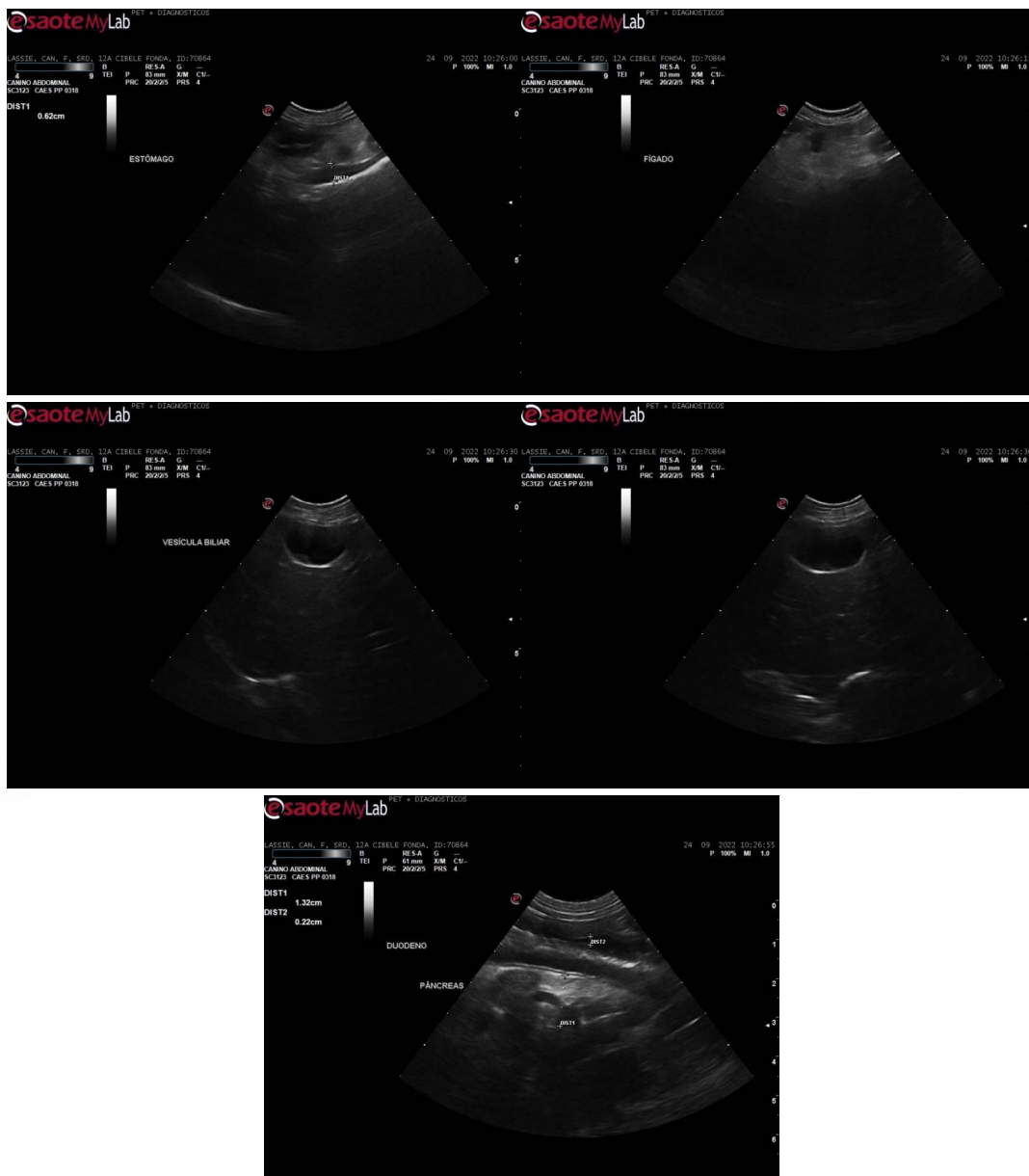
Data Entrada: 24/09/2022

Espécie.: CANINA

Idade: 12 Ano(s)

Tel.: 2631-7580

CRMV: 8781




Izabel Okura
Médica Veterinária
CRMV/SP - 36.913