

Nº OS: 114937

Animal: Emily

Data: 29/11/2022

Espécie: Canina

Raça: Spitz Alemão

Sexo: Fêmea

Dt. Nasc.: 28/11/2013

9a 0m 1d

Proprietário: Marcio Feitosa De Melo

CPF:

Telefone: (11) 96712-4980

Endereço: Nro: --

Requisitante: Renata Moretti CRMV-SP 9960

Clínica: Clínica Veterinária Renata Moretti

Endereço: Rua Jarauara Nro: 411 VILA RÉ - SÃO PAULO-SP

Ecodopplercardiograma

Laudo ecocardiográfico.....

Frequência Cardíaca: 90 a 110 bpm

Ritmo: irregular

- Ventrículo Esquerdo

*Septo: Movimento: Normal
Espessura: 0,36 cm/ Normal

*Parede: Movimento: Normal
Espessura: 0,36 cm/ Normal

*Cavidade: Diâmetro diastólico do VE: 2,09 cm /Aumentado
Diâmetro sistólico do VE: 1,12 cm /Aumentado
Diâmetro normalizado do VE: 1,71 /Aumentado
Fração de encurtamento: 46% /Normal
Fração de ejeção: 0,80 /Normal

-Valvas Átrio-Ventriculares:

*Esquerda (Mitral): Degenerada e insuficiente.

*Direita (Tricúspide): insuficiente.

-Valvas semilunares:

* Esquerda (Aórtica): Normal em aspecto e movimentação de suas cúspides.

* Direita (Pulmonar): Normal em aspecto e movimentação de suas cúspides.

-Átrio esquerdo: 1,53 cm/ Normal

-Aorta: 0,93 cm/ Aumentado

-Relação Átrio esquerdo/ Aorta: 1,64 / Aumentado

-Ventrículo direito: Dimensões normais

-Átrio direito: Dimensões normais

-Pericárdio: Dimensões normais

-Contração segmentar: normocinesia difusa.

- Avaliação hemodinâmica e função diastólica

- Fluxo aórtico: Vmax: 0,88 m/s (Grad. Pressão: 3,1 mmHg)

- Fluxo pulmonar: Vmax: 0,82 m/s (Grad. Pressão: 2,7 mmHg)

- Onda E: 0,71 m/s -Onda A: 0,83 m/s - Relação E/A: 0,85 - diminuído

- Tempo de relaxamento isovolumétrico: 51 ms - Relação E/TRIV: 1,39

-O estudo doppler mostrou: -fluxo turbulento em interior de átrio esquerdo -
insuficiência valvar mitral de grau importante

-fluxo turbulento em interior de átrio direito - insuficiência valvar
tricúspide de grau discreto. (Vmáx: 2,41m/s | grad. Pressão: 33,3 mmHg)

Observações

-Padrão de enchimento ventricular compatível com distúrbio no relaxamento
ventricular.

Conclusão

DEGENERAÇÃO DOS FOLHETOS DA VALVA MITRAL (ENDOCARDIOSE).

INSUFICIÊNCIA VALVAR MITRAL DE GRAU IMPORTANTE, COM REPERCUSSÃO HEMODINÂMICA.

INSUFICIÊNCIA VALVAR TRICÚSPIDE DE GRAU DISCRETO.

Nº OS: 114937

Animal: Emily

Data: 29/11/2022

Espécie: Canina

Raça: Spitz Alemão

Sexo: Fêmea

Dt. Nasc.: 28/11/2013

9a 0m 1d

Proprietário: Marcio Feitosa De Melo

CPF:

Telefone: (11) 96712-4980

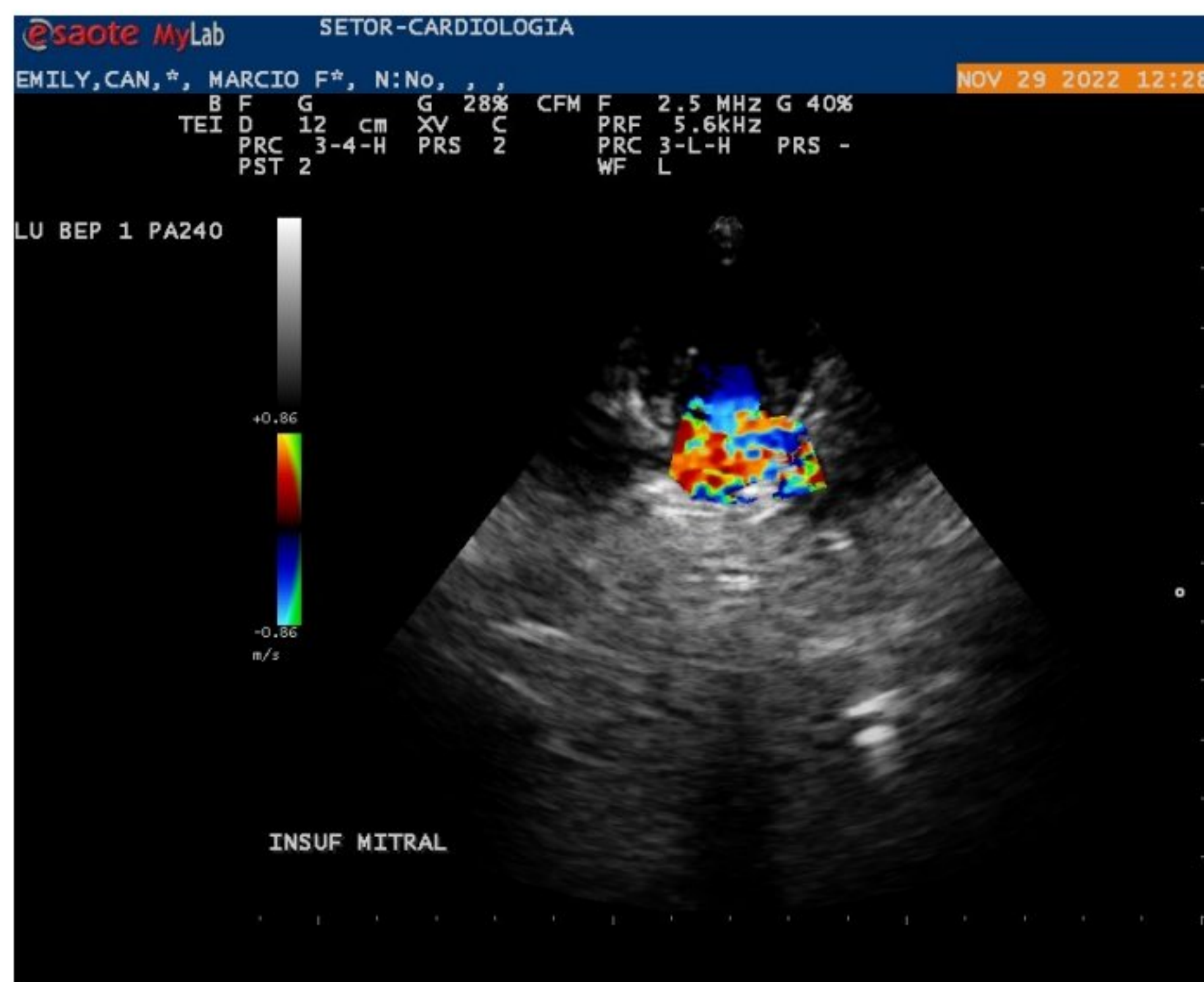
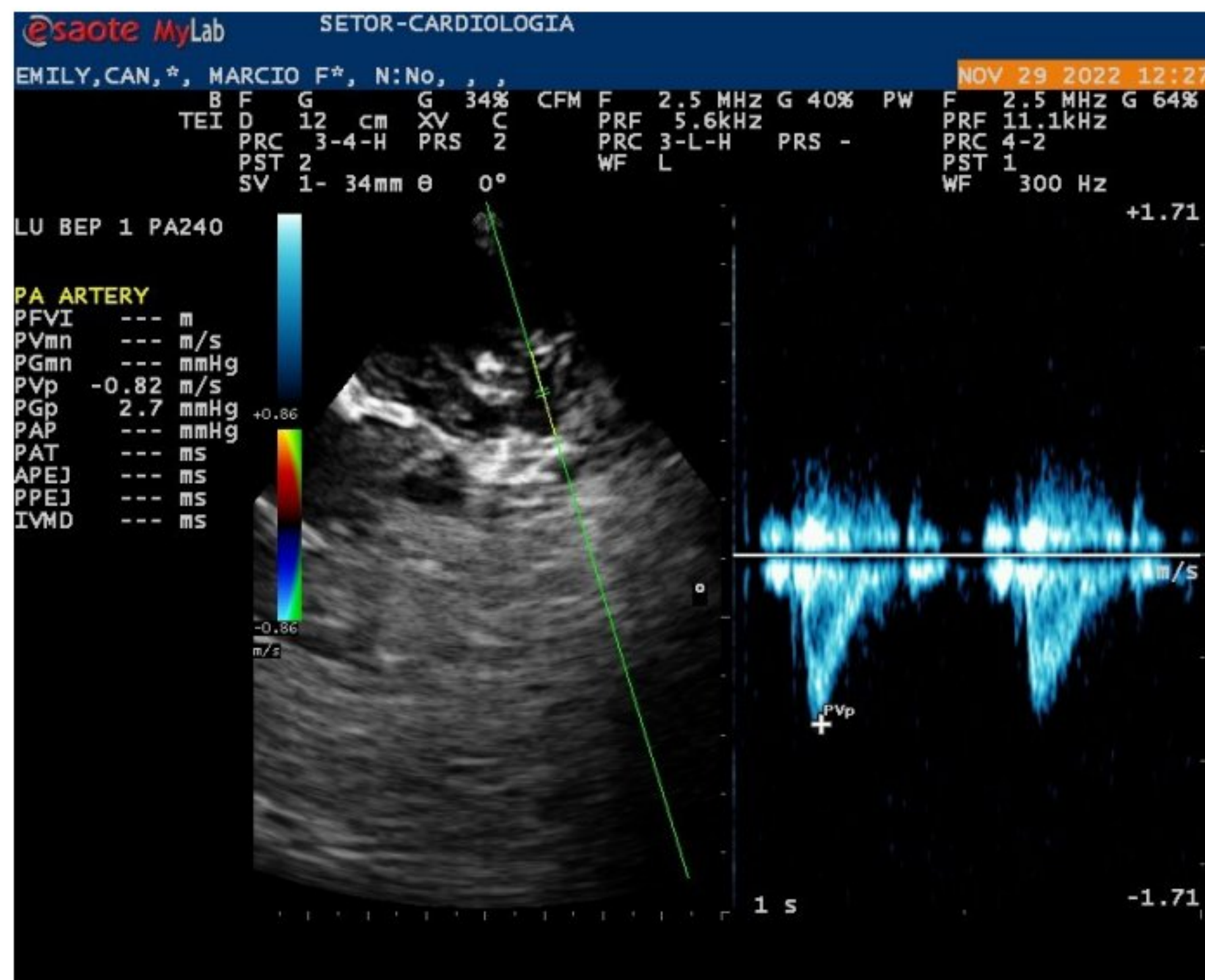Endereço: Nro: --

Requisitante: Renata Moretti CRMV-SP 9960

Clínica: Clínica Veterinária Renata Moretti

Endereço: Rua Jarauara Nro: 411 VILA RÉ - SÃO PAULO-SP

Ecodopplercardiograma



Nº OS: 114937

Animal: Emily

Data: 29/11/2022

Espécie: Canina

Raça: Spitz Alemão

Sexo: Fêmea

Dt. Nasc.: 28/11/2013

9a 0m 1d

Proprietário: Marcio Feitosa De Melo

CPF:

Telefone: (11) 96712-4980

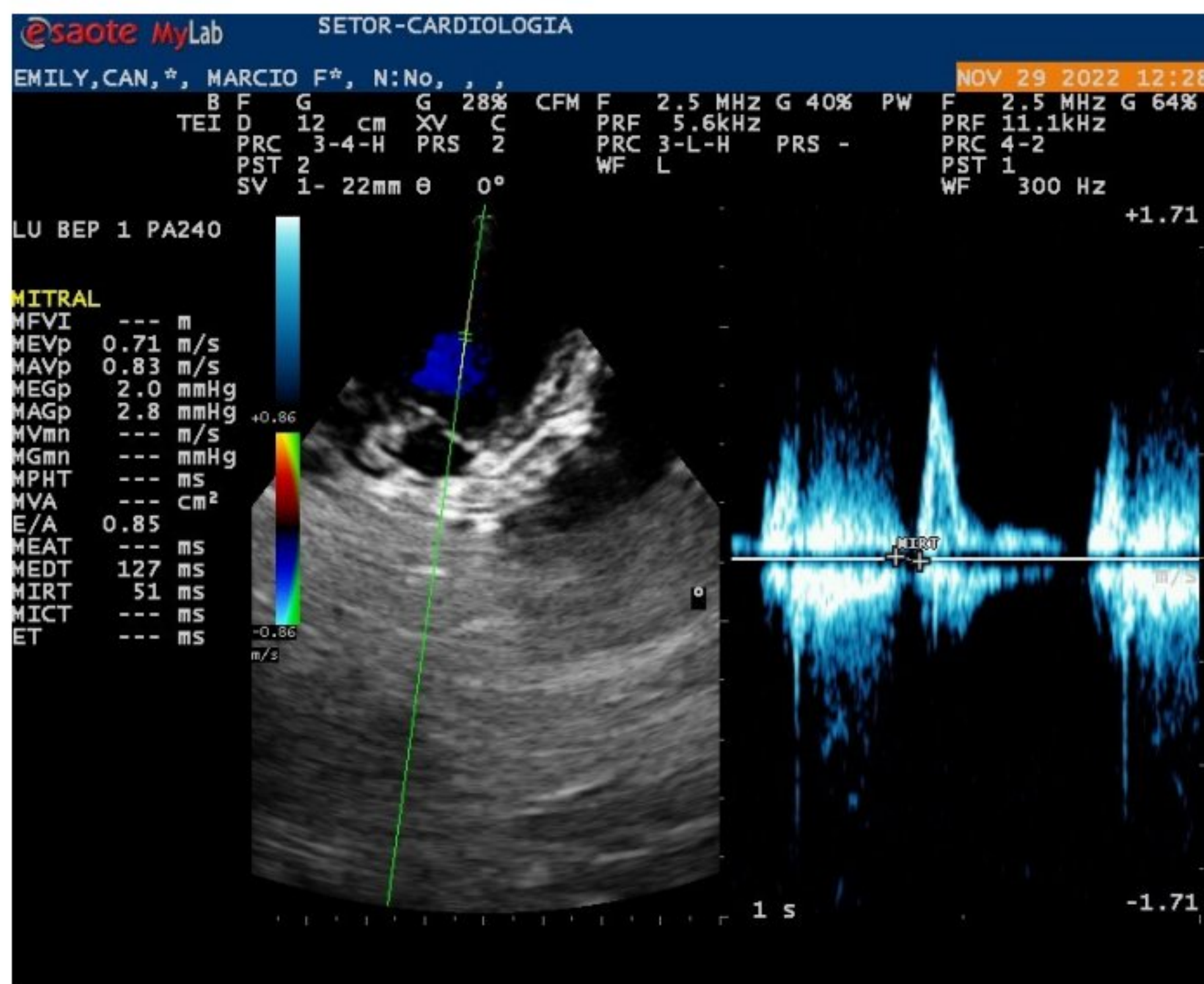
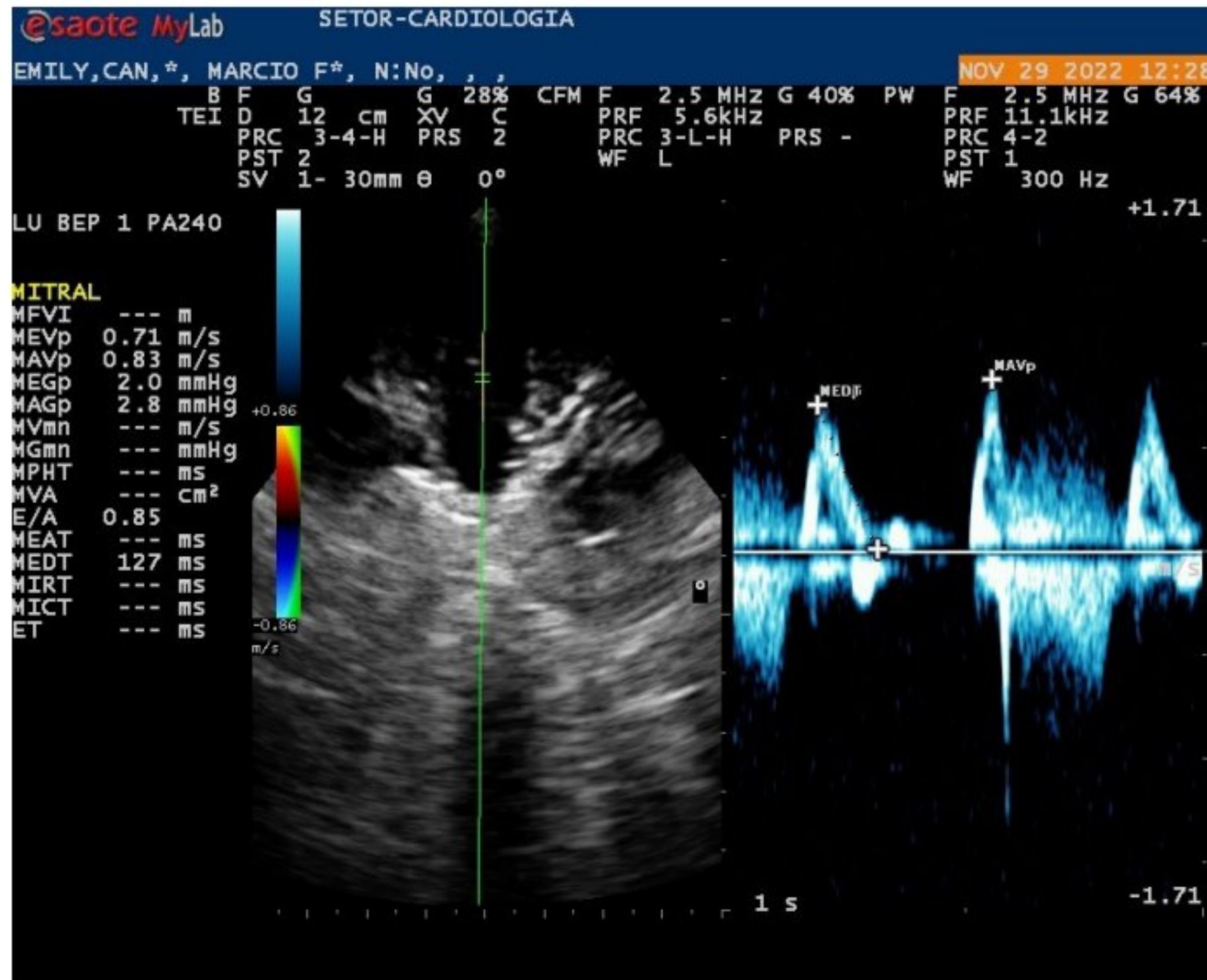
Endereço: Nro: --

Requisitante: Renata Moretti CRMV-SP 9960

Clínica: Clínica Veterinária Renata Moretti

Endereço: Rua Jarauara Nro: 411 VILA RÉ - SÃO PAULO-SP

Ecodopplercardiograma



Nº OS: 114937

Animal: Emily

Data: 29/11/2022

Espécie: Canina

Raça: Spitz Alemão

Sexo: Fêmea

Dt. Nasc.: 28/11/2013

9a 0m 1d

Proprietário: Marcio Feitosa De Melo

CPF:

Telefone: (11) 96712-4980

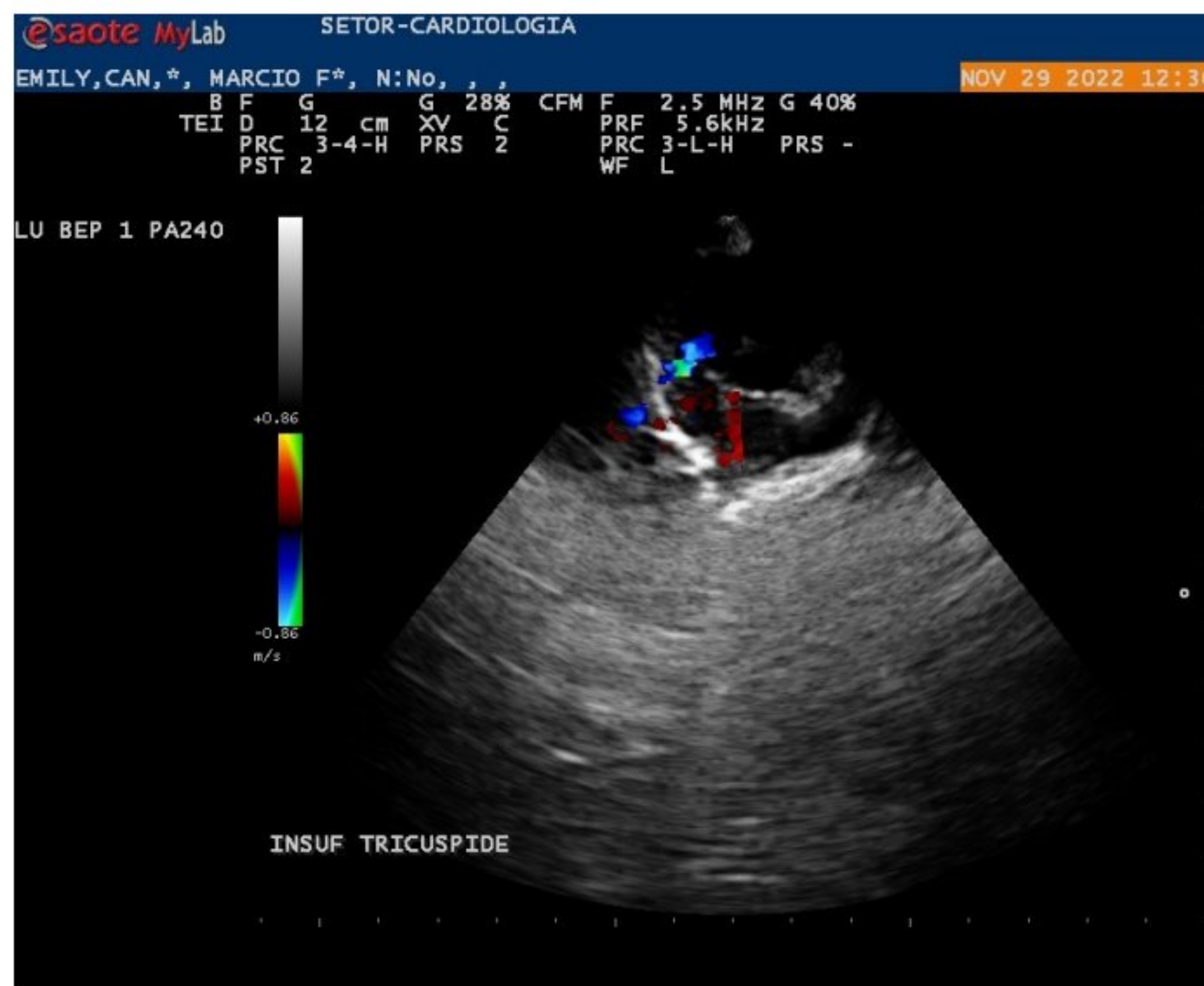
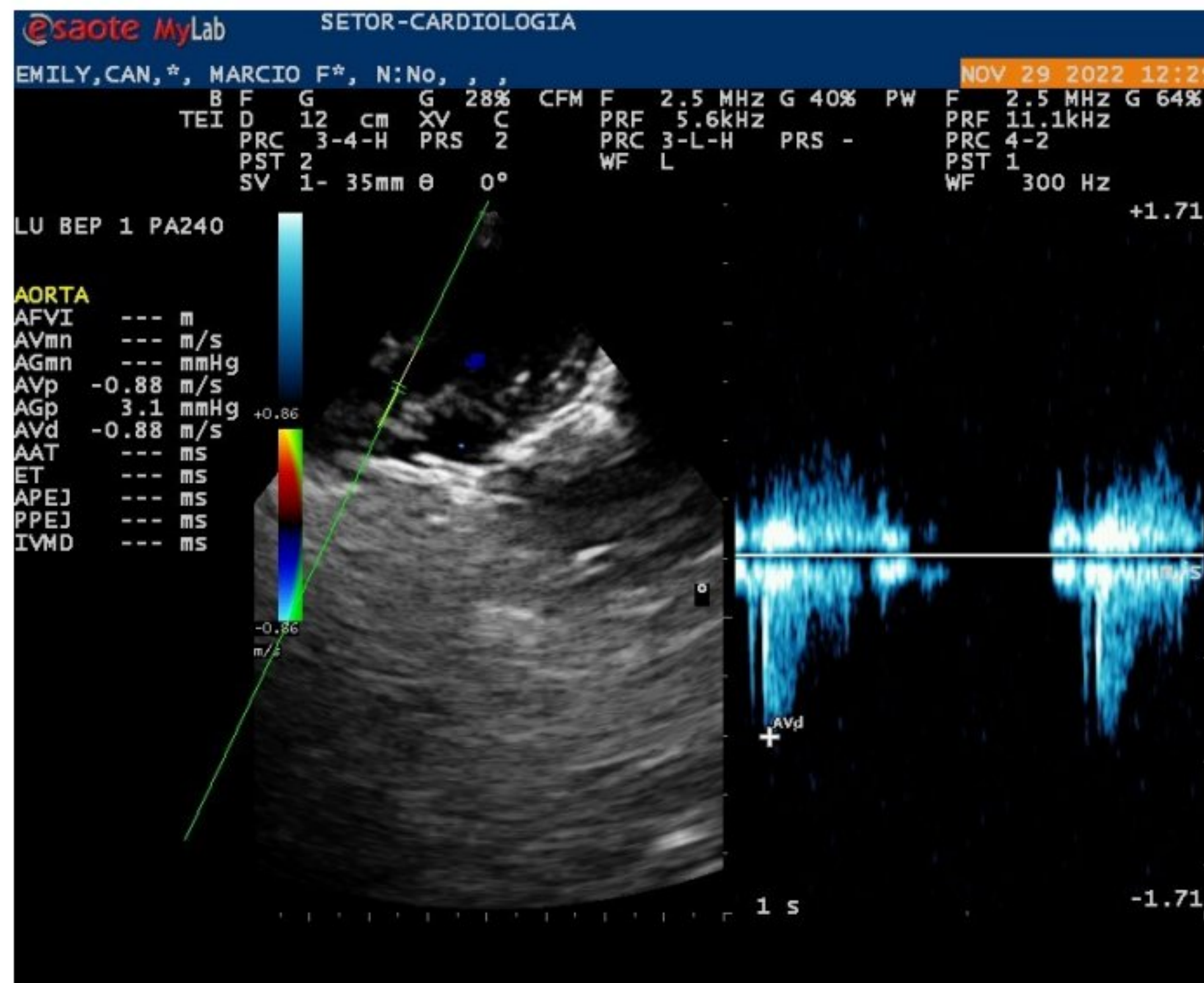
Endereço: Nro: --

Requisitante: Renata Moretti CRMV-SP 9960

Clínica: Clínica Veterinária Renata Moretti

Endereço: Rua Jarauara Nro: 411 VILA RÉ - SÃO PAULO-SP

Ecodopplercardiograma



Nº OS: 114937

Animal: Emily

Data: 29/11/2022

Espécie: Canina

Raça: Spitz Alemão

Sexo: Fêmea

Dt. Nasc.: 28/11/2013

9a 0m 1d

Proprietário: Marcio Feitosa De Melo

CPF:

Telefone: (11) 96712-4980

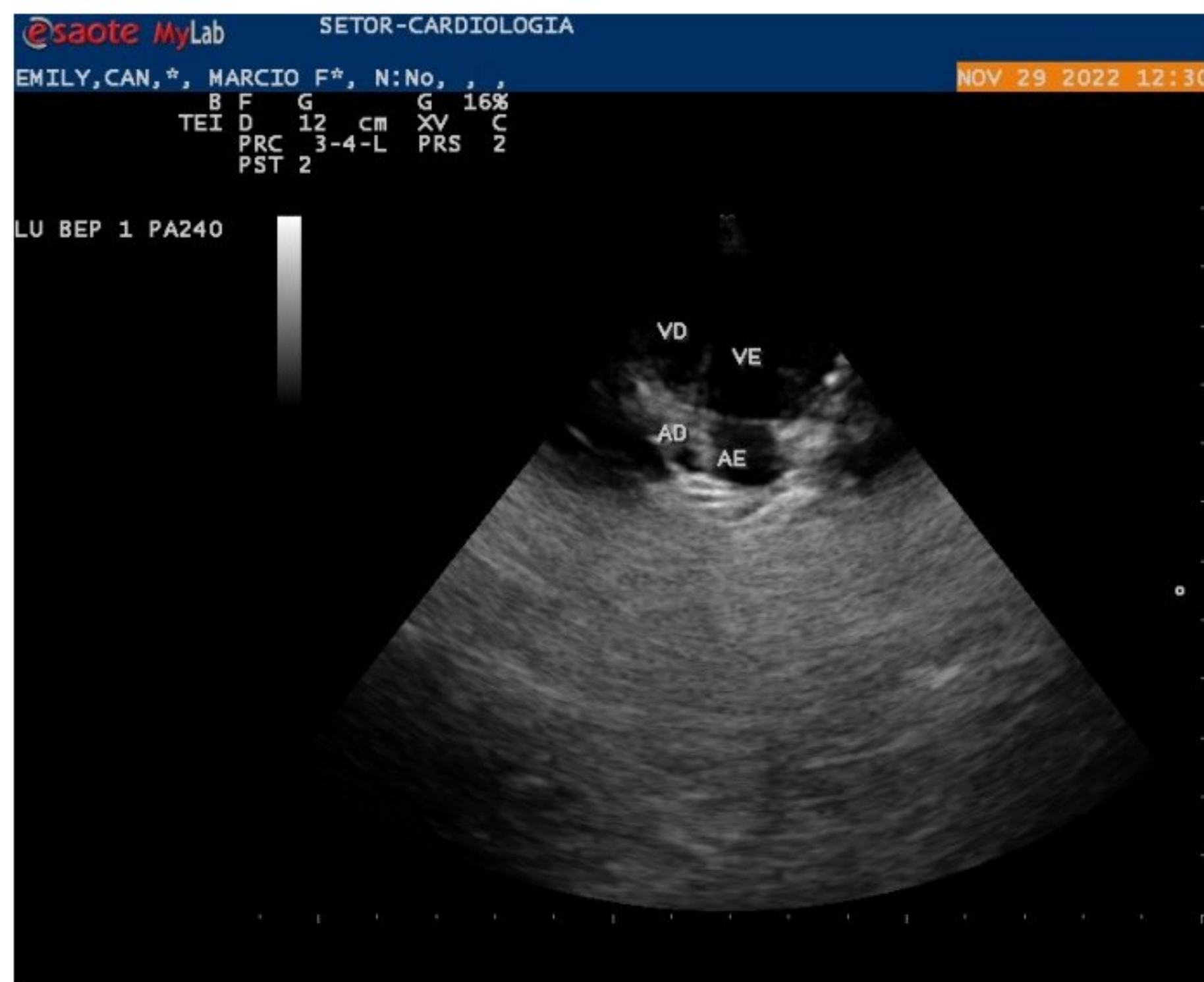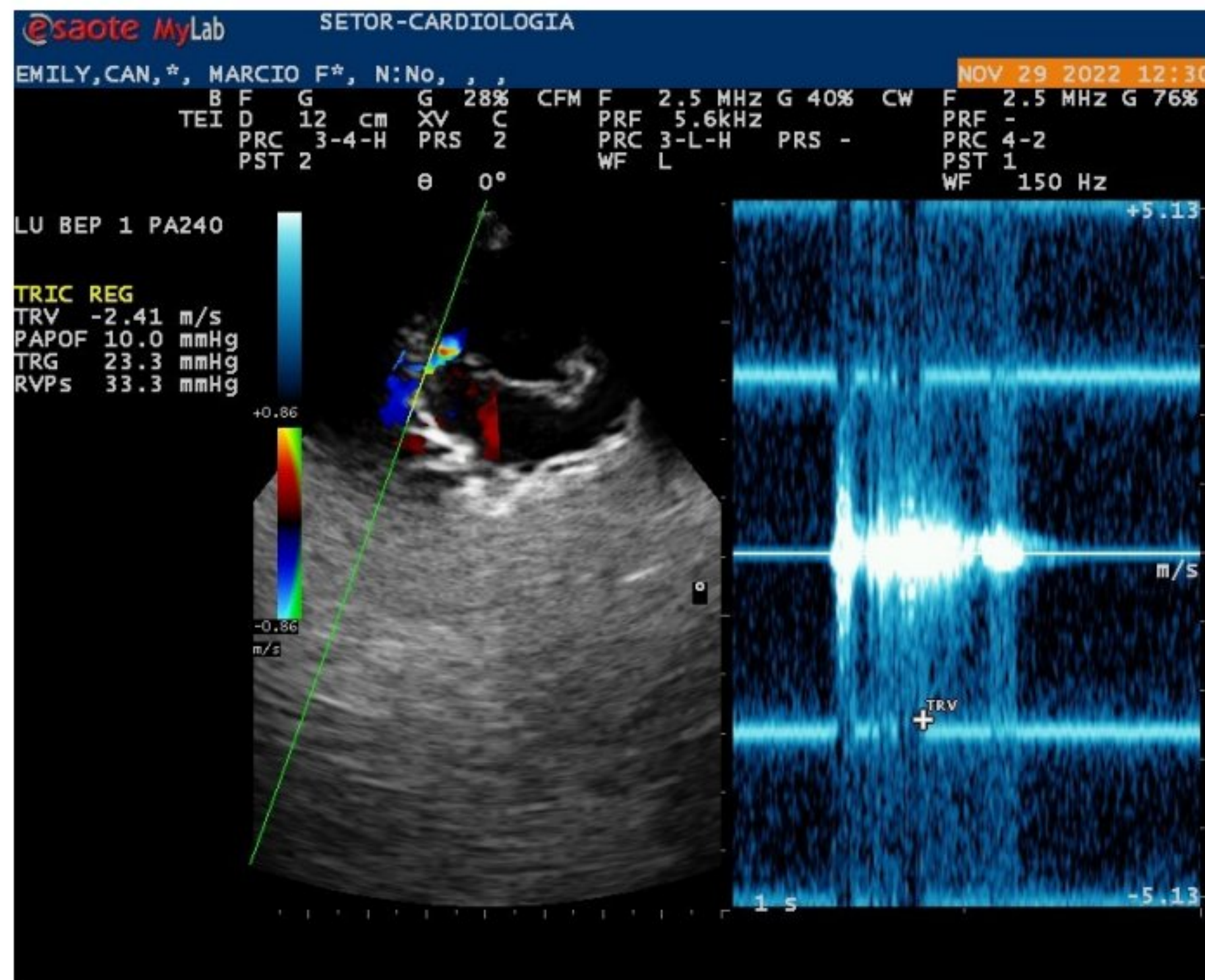
Endereço: Nro: --

Requisitante: Renata Moretti CRMV-SP 9960

Clínica: Clínica Veterinária Renata Moretti

Endereço: Rua Jarauara Nro: 411 VILA RÉ - SÃO PAULO-SP

Ecodopplercardiograma



Nº OS: 114937

Animal: Emily

Data: 29/11/2022

Espécie: Canina

Raça: Spitz Alemão

Sexo: Fêmea

Dt. Nasc.: 28/11/2013

9a 0m 1d

Proprietário: Marcio Feitosa De Melo

CPF:

Telefone: (11) 96712-4980

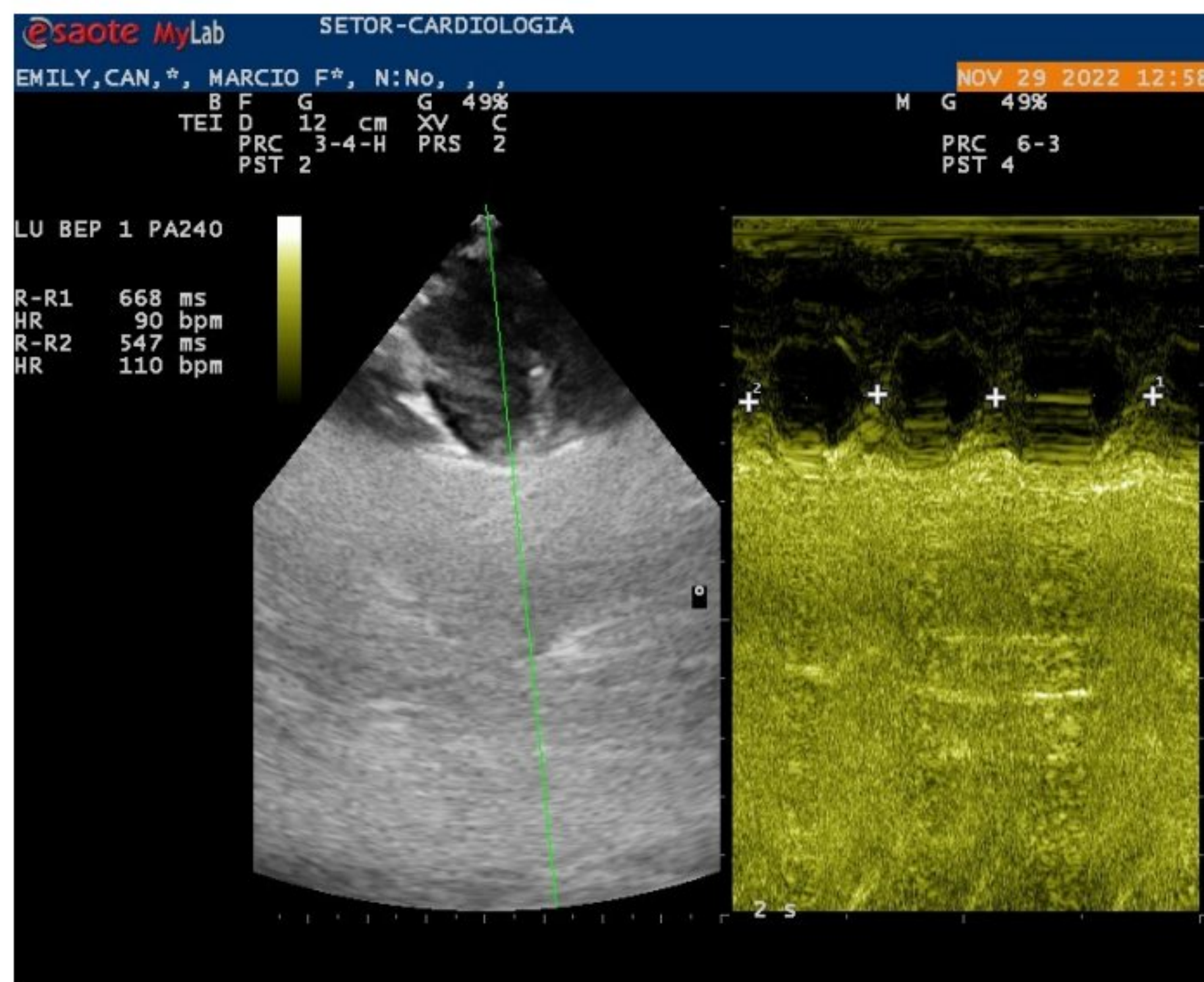
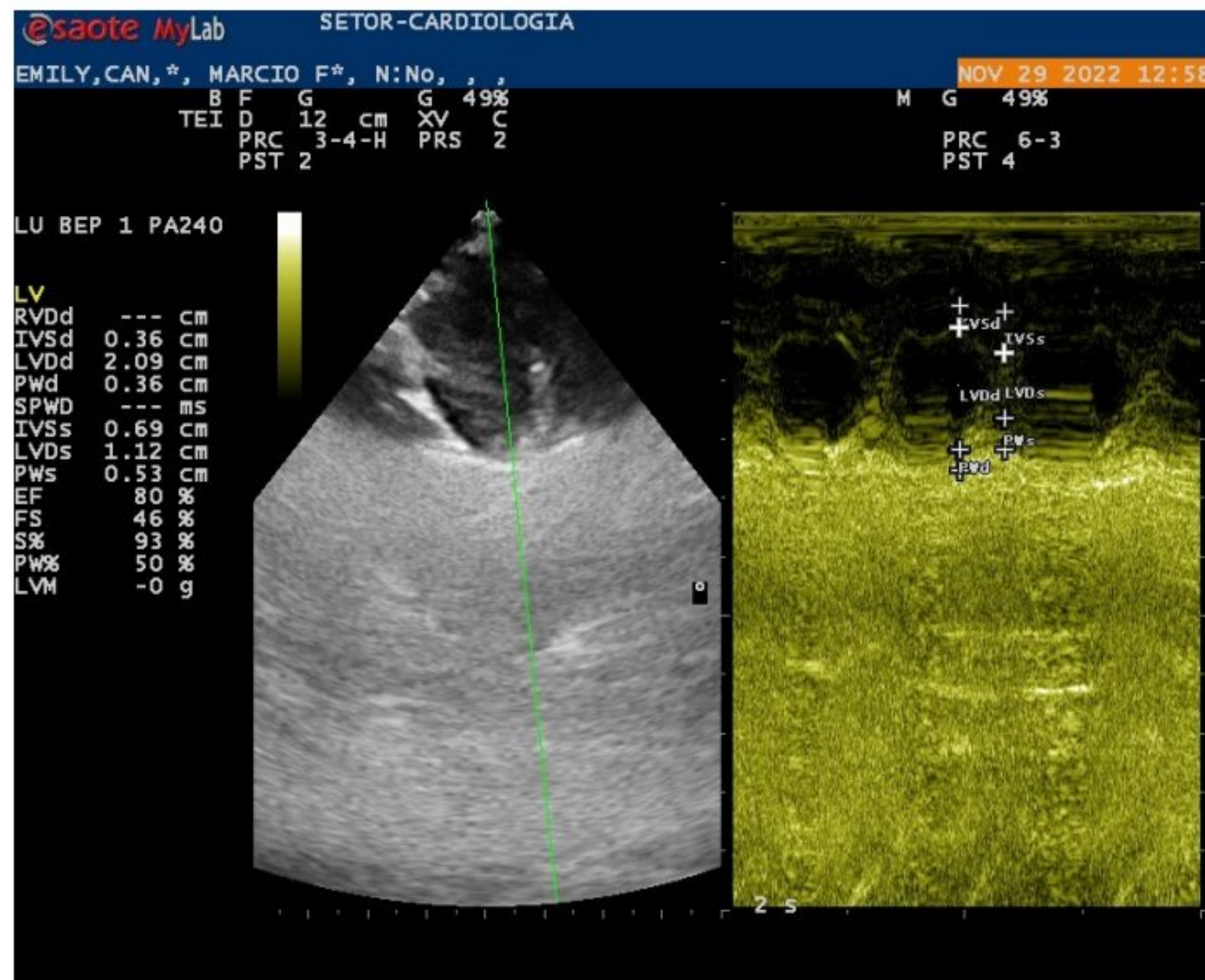
Endereço: Nro: --

Requisitante: Renata Moretti CRMV-SP 9960

Clínica: Clínica Veterinária Renata Moretti

Endereço: Rua Jarauara Nro: 411 VILA RÉ - SÃO PAULO-SP

Ecodopplercardiograma



Nº OS: 114937

Animal: Emily

Data: 29/11/2022

Espécie: Canina

Raça: Spitz Alemão

Sexo: Fêmea

Dt. Nasc.: 28/11/2013

9a 0m 1d

Proprietário: Marcio Feitosa De Melo

CPF:

Telefone: (11) 96712-4980

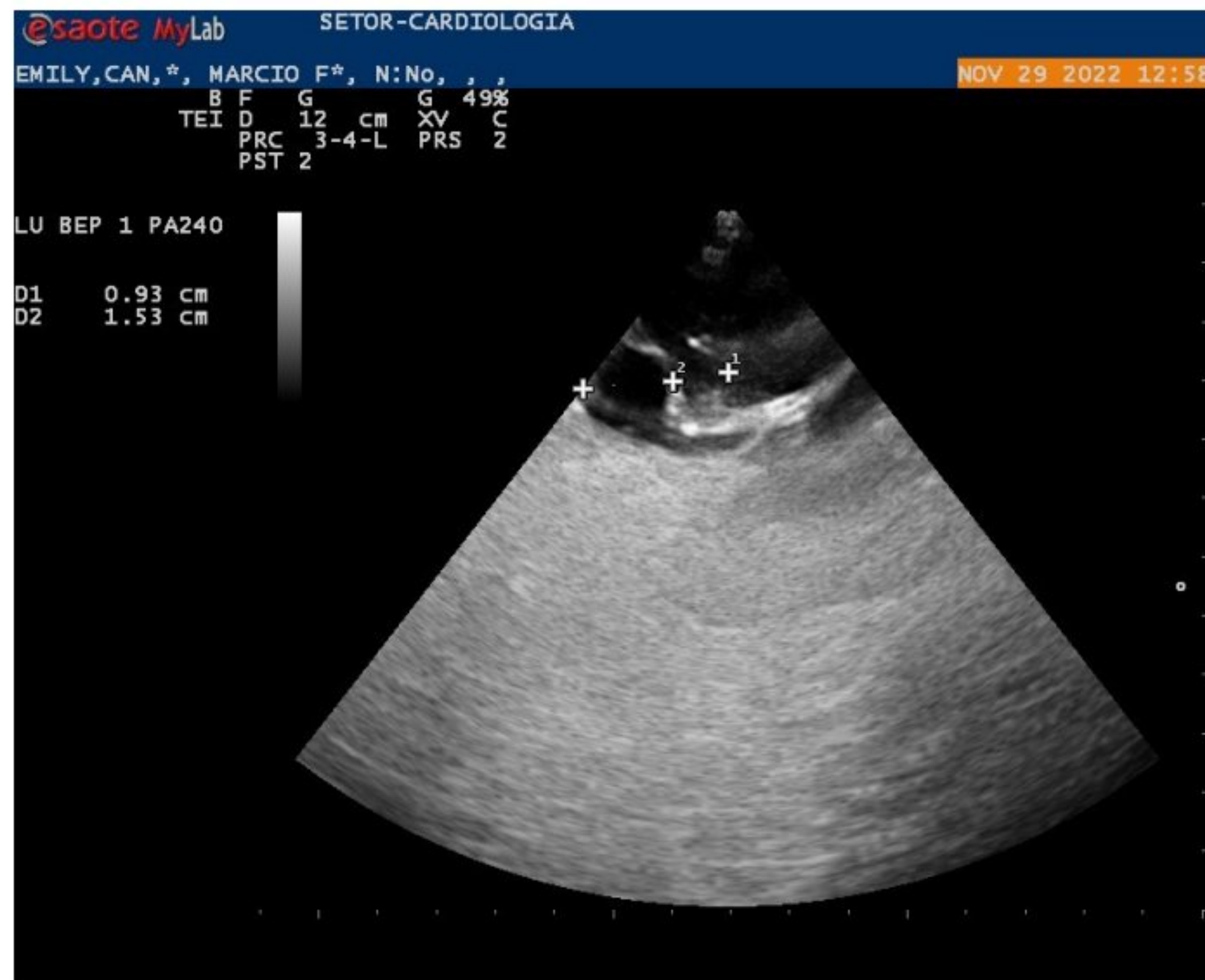Endereço: Nro: --

Requisitante: Renata Moretti CRMV-SP 9960

Clínica: Clínica Veterinária Renata Moretti

Endereço: Rua Jarauara Nro: 411 VILA RÉ - SÃO PAULO-SP

Ecodopplercardiograma



Assinado eletronicamente por:
JULYA POLESE FRANÇOZO - CRMV-SP 58870