



HOSPITAL VETERINÁRIO DA ANCLIVEPA-SP

DATA: 25/01/2023

PACIENTE: MARLON/ CICERO (501864)

RELATÓRIO ULTRASSONOGRÁFICO

Bexiga:

Distensão moderada, conteúdo anecoico preservado, paredes normoespessas. Uretra caudal e uretra peniana preservadas.

Rins e Ureteres:

Em topografia habitual, dimensões mantidas (RE: 3,59cm / RD: 3,56cm), contornos definidos, parênquima homogêneo hiperecoico, distinção e proporção cortico medular mantida. Sistema pielocalicial mantido. Ausência de mineralizações ou litíases. Ureteres não caracterizados.

Baço:

Em topografia habitual com parênquima homogêneo normoecóico, dimensões aumentadas (1,40cm), bordos afilados, capsula preservada, vasos preservados.

Fígado:

Topografia habitual, lobos hepáticos com parênquima homogêneo normoecóico, volume preservado, margens afiladas e regulares. Vasos preservados. Ductos intra-hepáticos não caracterizados. **Vesícula biliar:** distendida por conteúdo anecoico sem sedimentos, paredes normoespessas. Ducto biliar caracterizado preservado.

Sistema gastrointestinal:

Estômago: Topografia habitual, dilatação leve por conteúdo gasoso, paredes normoespessas, com estratificação e motilidade preservadas. Píloro não caracterizado.

Pâncreas: não caracterizado.

Alças Intestinais: Segmentos intestinais passíveis de avaliação com parâmetros ultrassonográficos preservados.

Próstata: contornos regulares definidos, parênquima homogêneo normoecóico, dimensões mantidas. Uretra prostática preservada.

Testículos: em topografia habitual com parâmetros ultrassonográficos preservados.

Observações:

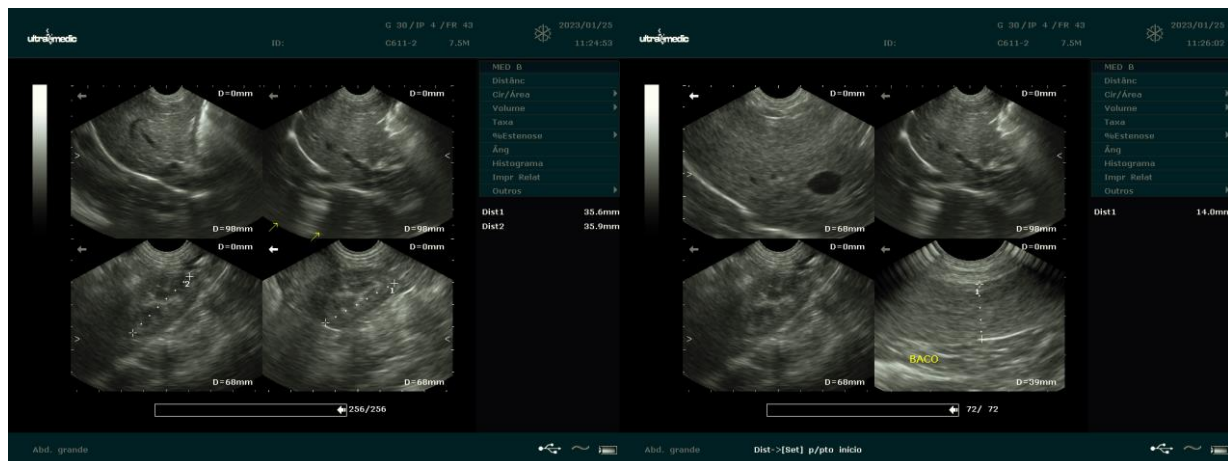
Ausência de líquido livre

Linfonodos não caracterizados.


Dra. PAULA NOGUEIRA CUNHA
MV CLÍNICA GERAL - APERFEIÇOAMENTO ULTRA-SONOGRÁFIA
CRMV 13618-SP
CPF 122.038.818-10

IMPRESSÃO ULTRASSONOGRÁFICA:

Esplenomegalia.



Dra. PAULA NOGUEIRA CUNHA
MV CLINICA GERAL - APERFEIÇOAMENTO ULTRA-SONOGRAFIA
CRMV 13618-SP
CPF 122.038.518-10