



HOSPITAL VETERINÁRIO DA ANCLIVEPA-SP

DATA: 26/04/2023

PACIENTE: BUMA / CLEIA – 530459

RELATÓRIO ULTRASONOGRÁFICO

Bexiga: sem distensão, escasso conteúdo anecoico, presença de estrutura hiperecoico com interface arredondada que ocupa o lúmen vesical mensurada em torno de 1,20cm. Paredes espessas (0,38cm) e irregulares, estratificação mantida, trígono mantido. Uretra caudal mantida sem sinais de obstrução.

Rins e Ureteres: dimensões preservadas. Ambos com contornos definidos, parênquima homogêneo normoecóico, distinção e proporção cortico medular preservada, sistema pielocalicial preservado. Ureteres não caracterizados.

Baço: em topografia habitual, dimensões mantidas, parênquima homogêneo normoecóico. Vasos preservados.

Fígado: parênquima homogêneo normoecóico, com volume reduzido, margens finas e regulares. Diafragma mantido. Veia cava caudal preservada. **Vesícula biliar:** distendida por conteúdo anecoico sem sedimentos, paredes normoespessas. Ducto cístico não caracterizado.

Estômago: moderada distensão por conteúdo gasoso, paredes e estratificação preservadas, motilidade mantida. **Pâncreas:** não caracterizado. **Alças Intestinais:** segmentos intestinais passíveis de avaliação com parâmetros ultrasonográficos preservados.

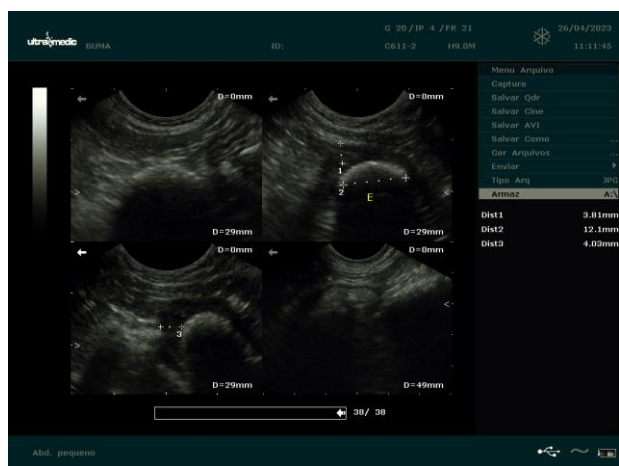
Observações:

Ausência de líquido livre

Dra. PAULA NOGUEIRA CUNHA
MV CLÍNICA GERAL - APERFEIÇOAMENTO ULTRA-SONOGRAFIA
CRMV 13618-SP
CPF 122.038.818-10

IMPRESSÃO DIAGNÓSTICA:

Cistite severa associada a presença de grande formação hiperecoica que ocupa lúmen vesical mensurada em torno de 1,20cm (corte longitudinal)



Dra. PAULA NOGUEIRA CUNHA
MV CLINICA GERAL - APERFEIÇOAMENTO ULTRA-SONOGRAFIA
CRMV 13618-SP
CPF 122.038.818-10