

Nº OS: 292146 Animal: Perola
Espécie: Canina
Proprietário: Maria Salete Dos Santos
Requisitante: Jessica Fernandes
Clínica: Serviço Veterinário Anclivepa - Jurubatuba

Data: 24/03/2023
Raça: S.R.D. Canino Sexo: Fêmea
Dt. Nasc.: 20/09/2020 Idade: 2a 6m 4d

Citologia aspirativa

Material:..... AUMENTO DE VOLUME EM MEMBRO TORÁCICO ESQUERDO

DESCRIÇÃO:..... NOS PREPARADOS CITOLÓGICOS FORAM VISUALIZADOS MODERADA QUANTIDADE DE CÉLULAS ARREDONDADAS DISPOSTAS ISOLADAMENTE PELO ESFREGAÇO APRESENTANDO CITOPLASMA POUCO DISTINTO CONTENDO INTENSA GRANULAÇÃO. NÚCLEO ARREDONDADO, CROMATINA E NUCLÉOLOS INDISTINGUÍVEIS.
NOTA-SE TAMBÉM MODERADA QUANTIDADE DE ERITRÓCITOS E DISCRETOS EOSINÓFILOS.

Diagnóstico..... ACHADOS COMPATÍVEIS COM MASTOCITOMA.

Observação..... SUGERE-SE REALIZAÇÃO DE EXAME HISTOPATOLÓGICO.

Assinado eletronicamente por: AMANDA EVELYN CECCONI DA SILVA - CRMV-SP SP 26742

Nº OS: 292146 Animal: Perola
Espécie: Canina
Proprietário: Maria Salete Dos Santos
Requisitante: Jessica Fernandes
Clínica: Serviço Veterinário Anclivepa - Jurubatuba

Data: 24/03/2023
Raça: S.R.D. Canino
Dt. Nasc.: 20/09/2020
Sexo: Fêmea
Idade: 2a 6m 4d

ECODOPPLERCARDIOGRAMA

Equipamento: GE Versana Premier

Peso..... 13,55 Kg
Frequência cardíaca..... 146,00 bpm
Ritmo..... regular

Avaliação do ventrículo esquerdo

Septo

Movimento..... Normal
Espessura..... Normal
Medida..... 0,85 cm

Parede

Movimento..... Normal
Espessura..... Normal
Medida..... 0,78 cm

Cavidade

Dimensão diástole..... Normal
Diâmetro diastólico..... 2,71 cm
Dimensão sístole..... Normal
Diâmetro sistólico..... 1,46 cm
Função..... 46 %
Fração de ejeção..... 79,3
Aorta..... Normal
Medida aorta..... 2 cm
Átrio esquerdo..... Normal
Medida átrio esquerdo..... 2,33 cm
Relação (AE/AO),..... Normal
Medida (AE/AO),..... 1,17

Ventrículo direito..... Normal
Átrio direito..... Normal

Valvas atrioventriculares

Mitral..... Aspecto e movimentação normais. O Doppler espectral e o mapeamento de fluxo em cores são normais.
Tricúspide..... Aspecto e movimentação normais. O Doppler espectral e o mapeamento de fluxo em cores são normais.

Valvas sigmoidéas

Aórtica..... Aspecto e movimentação normais. O Doppler espectral e o mapeamento de fluxo em cores são normais.
Pulmonar..... Aspecto e movimentação normais. O Doppler espectral e o mapeamento de fluxo em cores são normais.
Pericárdio..... Normal

Contração segmentar..... Normocinesia de todos os segmentos analisados

Nº OS: 292146

Animal: Perola

Data: 24/03/2023

Espécie: Canina

Raça: S.R.D. Canino

Sexo: Fêmea

Proprietário: Maria Salete Dos Santos

Dt. Nasc.: 20/09/2020

Idade: 2a 6m 4d

Requisitante: Jessica Fernandes

Clinica: Serviço Veterinário Anclivepa - Jurubatuba

ECODOPPLERCARDIOGRAMA

Equipamento: GE Versana Premier

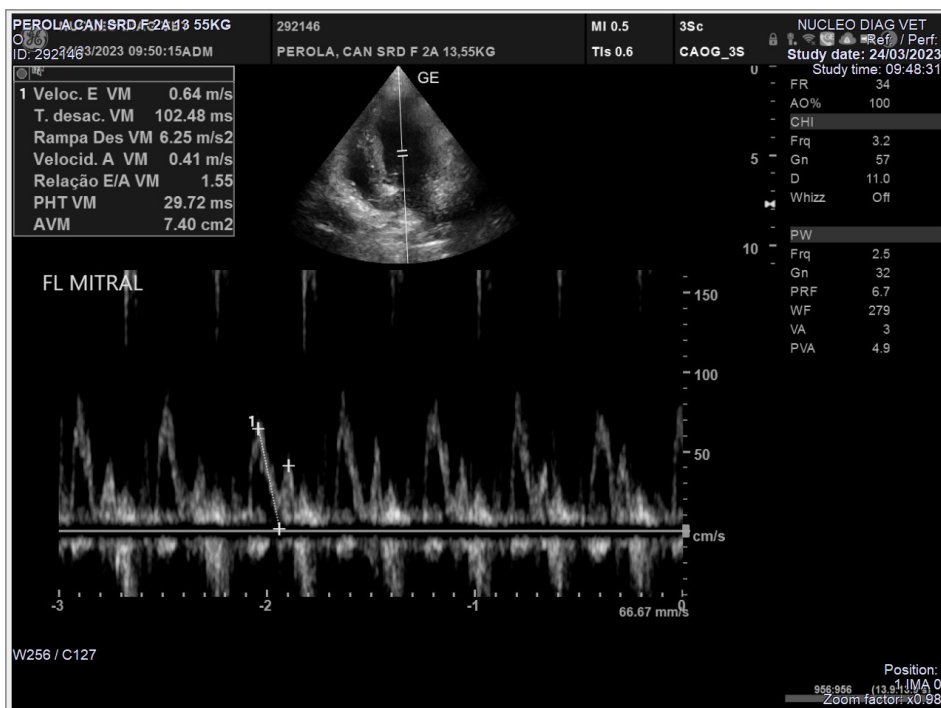
Função hemodinâmica..... Fluxo Aórtico: V máx 1,29m/s (gradiente de pressão: 6,64mmHg)
Fluxo Pulmonar: V máx 0,84m/s (gradiente de pressão: 2,80mmHg)

Padrão de enchimento VE..... Vel máx Onda E: 0,64m/s; Vel máx Onda A: 0,41m/s
Relação E/A: 1,55/ normal
Tempo de desaceleração da onda E: 102ms
Tempo de relaxamento isovolumétrico: 59ms
Vel máx Onda Em: 0,07m/s; Vel máx Onda Am: 0,10m/s

O padrão de enchimento do VE mostra função diastólica normal.

Conclusão:

Exame ecocardiográfico com Doppler e mapeamento de fluxo em cores dentro dos valores de normalidade para a espécie, raça e idade do paciente.



Nº OS: 292146

Animal: Perola

Data: 24/03/2023

Espécie: Canina

Raça: S.R.D. Canino

Sexo: Femea

Proprietário: Maria Salete Dos Santos

Dt. Nasc.: 20/09/2020

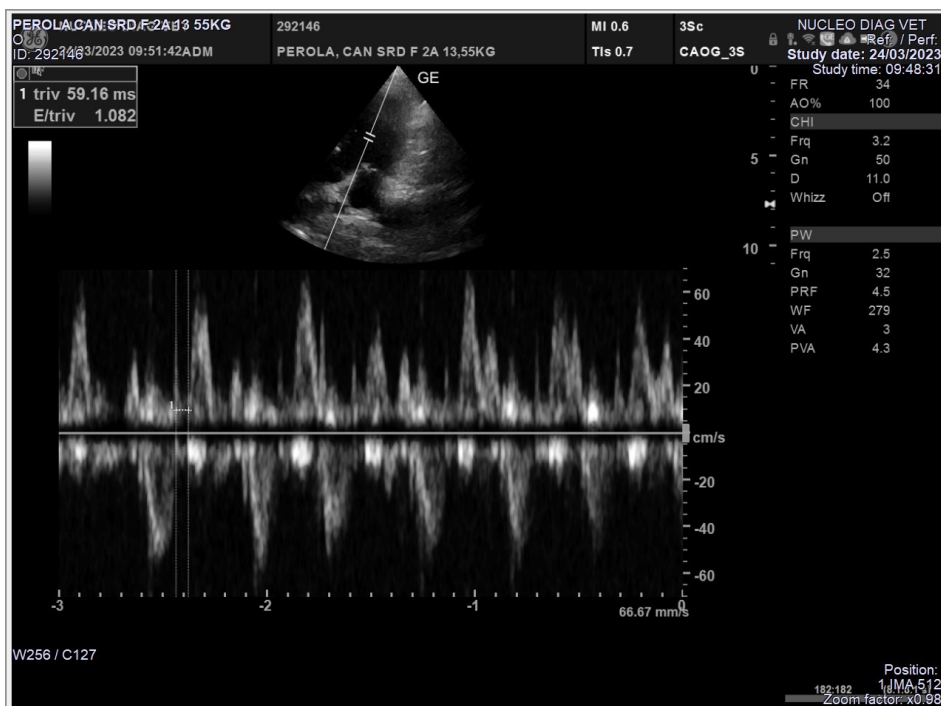
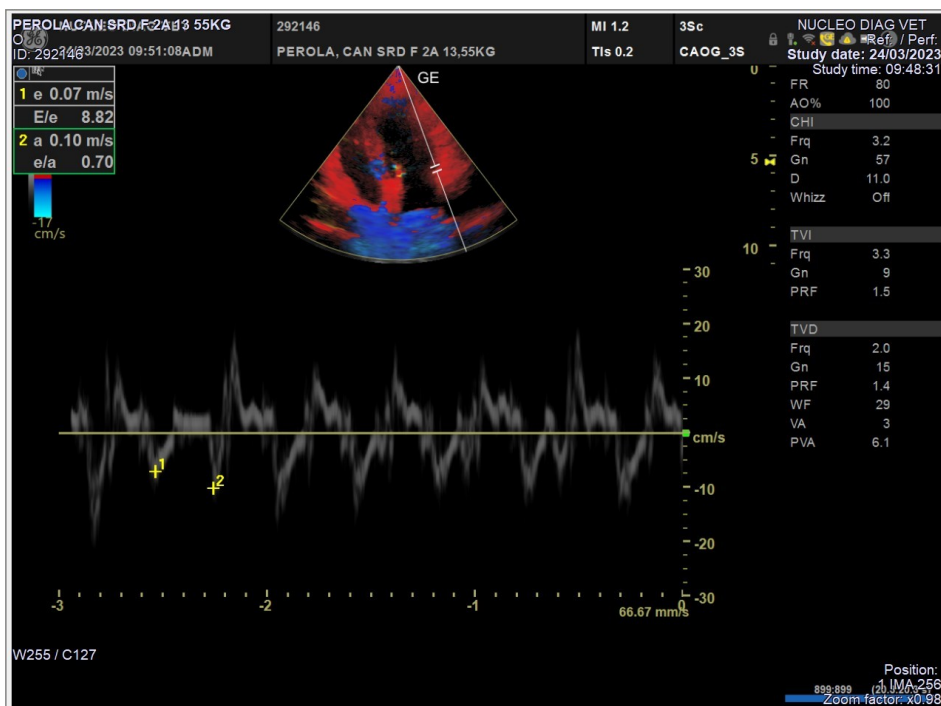
Idade: 2a 6m 4d

Requisitante: Jessica Fernandes

Clinica: Servico Veterinario Anclivepa - Jurubatuba

ECODOPPLERCARDIOGRAMA

Equipamento: GE Versana Premier



Nº OS: 292146

Animal: Perola

Data: 24/03/2023

Espécie: Canina

Raça: S.R.D. Canino

Sexo: Femea

Proprietário: Maria Salete Dos Santos

Dt. Nasc.: 20/09/2020

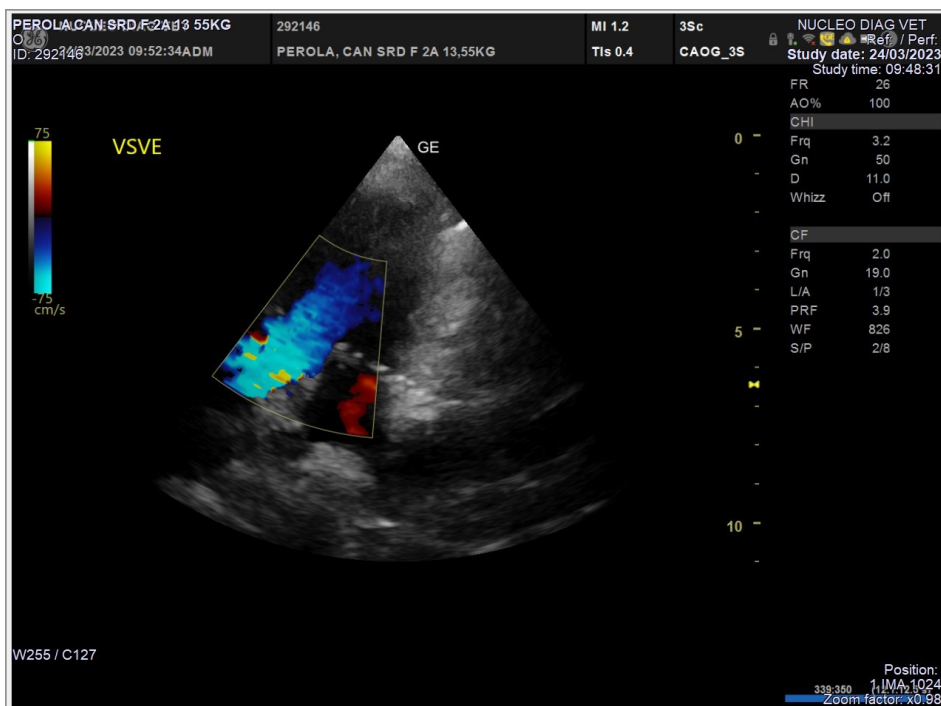
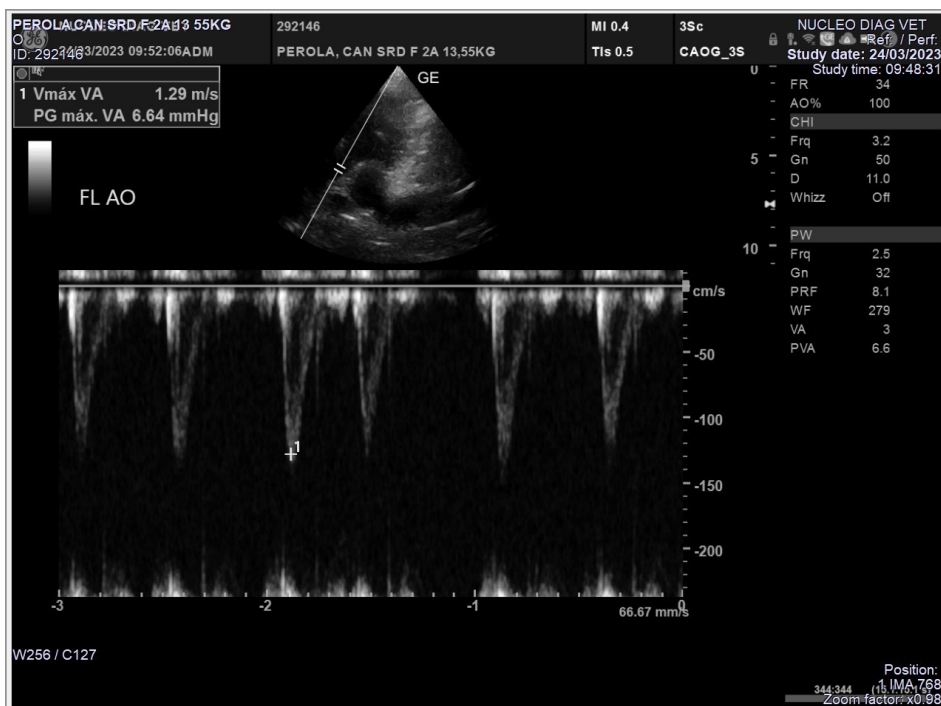
Idade: 2a 6m 4d

Requisitante: Jessica Fernandes

Clinica: Servico Veterinario Anclivepa - Jurubatuba

ECODOPPLERCARDIOGRAMA

Equipamento: GE Versana Premier



Nº OS: 292146

Animal: Perola

Data: 24/03/2023

Espécie: Canina

Raça: S.R.D. Canino

Sexo: Femea

Proprietário: Maria Salete Dos Santos

Dt. Nasc.: 20/09/2020

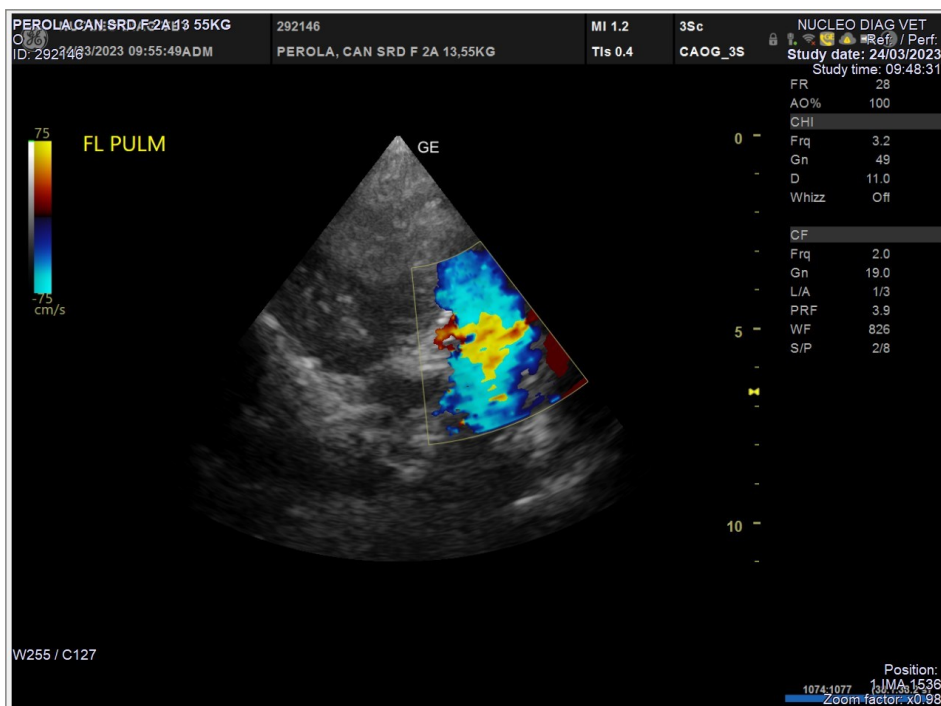
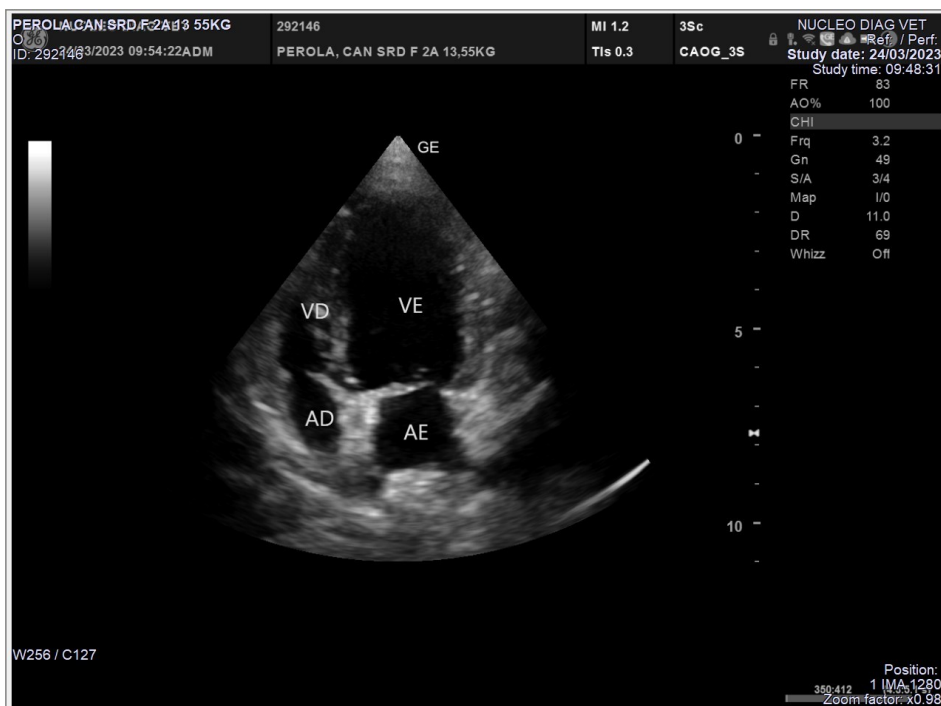
Idade: 2a 6m 4d

Requisitante: Jessica Fernandes

Clinica: Serviço Veterinário Anclivepa - Jurubatuba

ECODOPPLERCARDIOGRAMA

Equipamento: GE Versana Premier



Nº OS: 292146

Animal: Perola

Data: 24/03/2023

Espécie: Canina

Raça: S.R.D. Canino

Sexo: Femea

Proprietário: Maria Salete Dos Santos

Dt. Nasc.: 20/09/2020

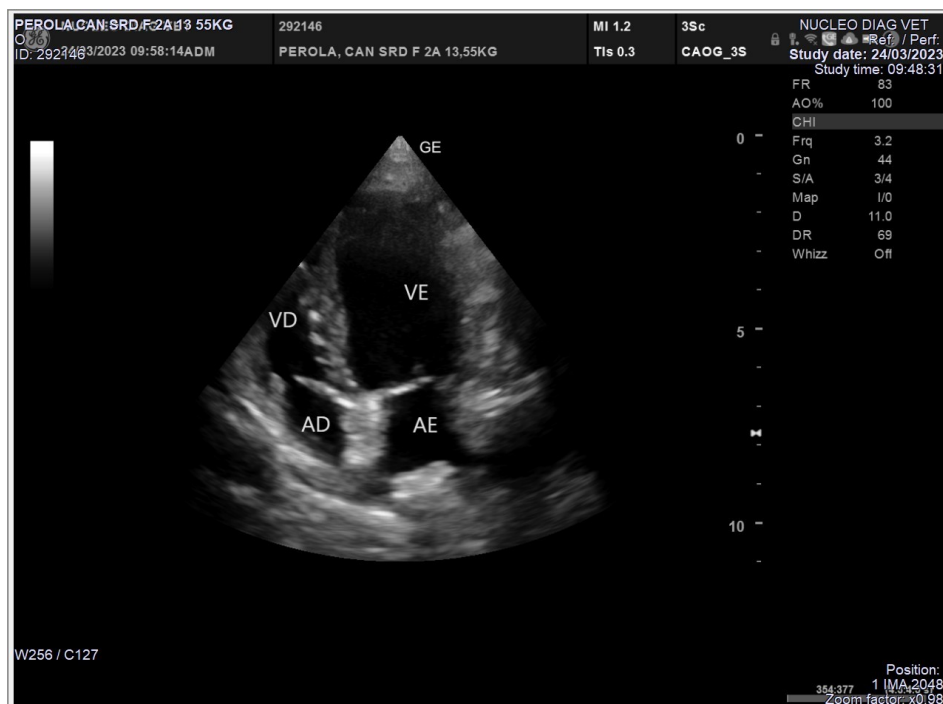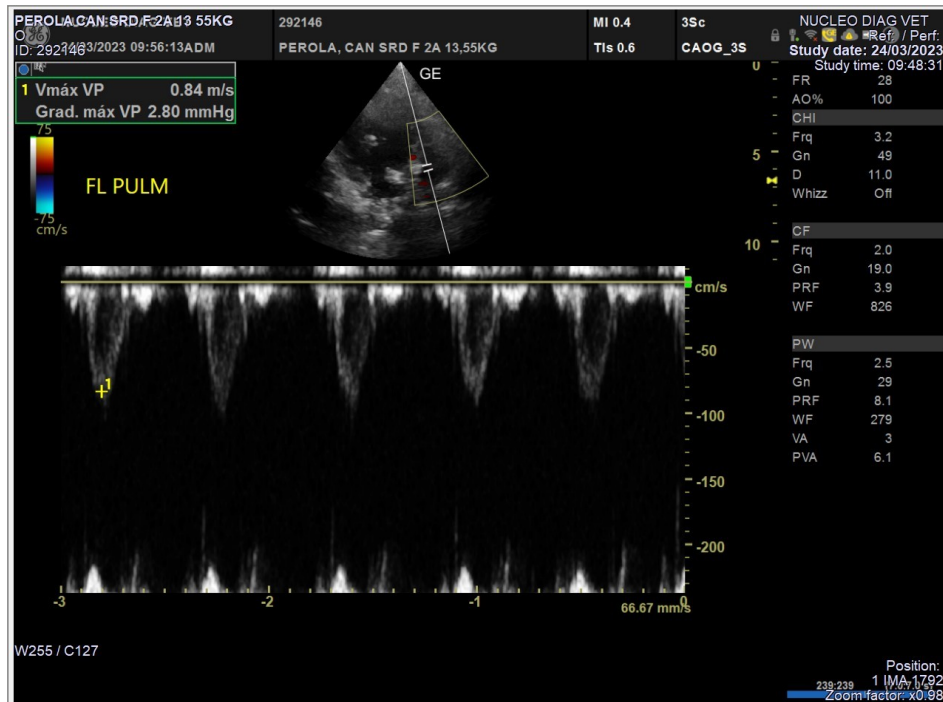
Idade: 2a 6m 4d

Requisitante: Jessica Fernandes

Clinica: Servico Veterinario Anclivepa - Jurubatuba

ECODOPPLERCARDIOGRAMA

Equipamento: GE Versana Premier

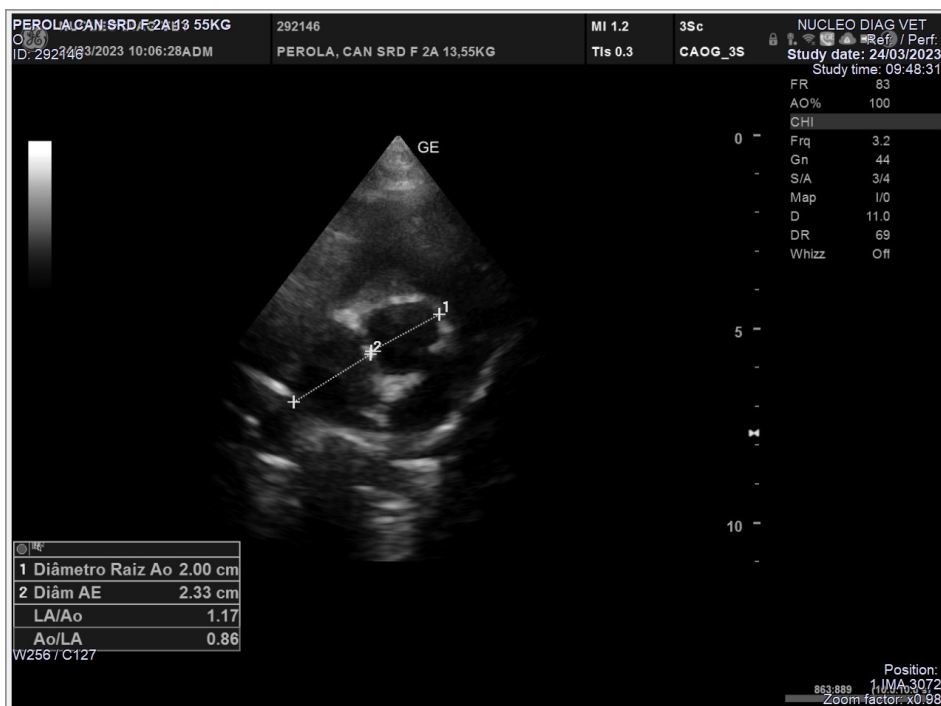
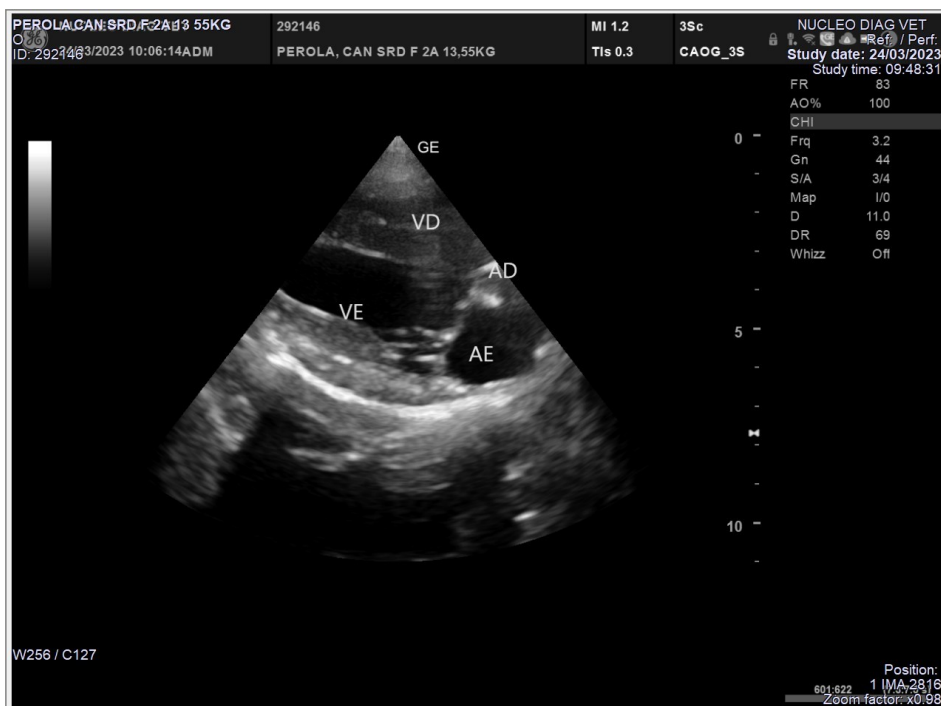
Nº OS: 292146 Animal: Perola
Espécie: Canina
Proprietário: Maria Salete Dos Santos
Requisitante: Jessica Fernandes
Clínica: Serviço Veterinário Anclivepa - Jurubatuba

Data: 24/03/2023
Raça: S.R.D. Canino
Dt. Nasc.: 20/09/2020
Sexo: Femea
Idade: 2a 6m 4d

ECODOPPLERCARDIOGRAMA

Equipamento: GE Versana Premier



Nº OS: 292146

Animal: Perola

Data: 24/03/2023

Espécie: Canina

Raça: S.R.D. Canino

Sexo: Femea

Proprietário: Maria Salete Dos Santos

Dt. Nasc.: 20/09/2020

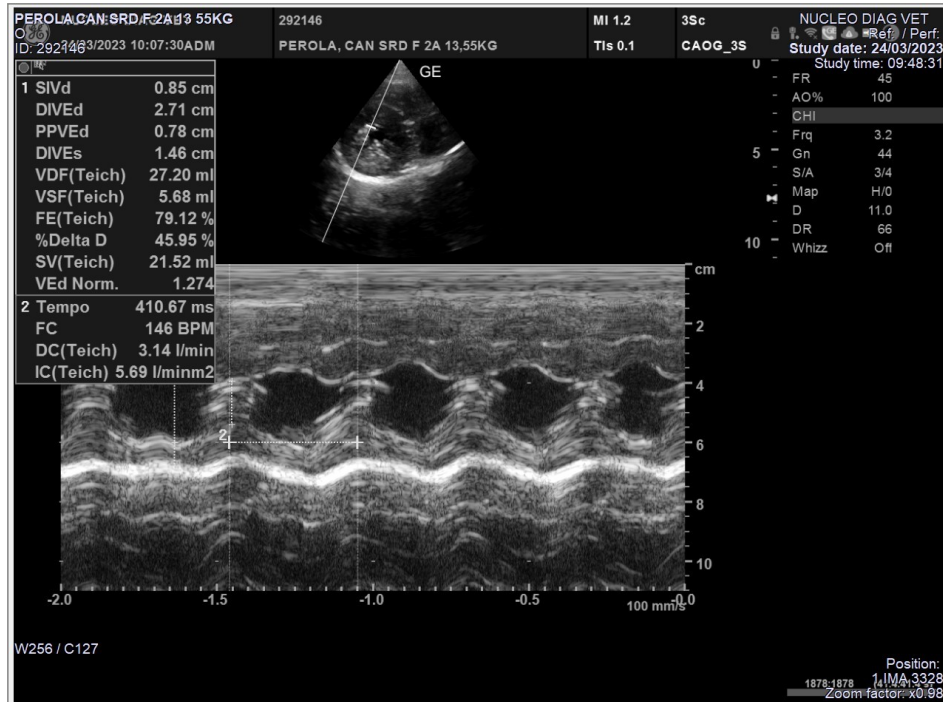
Idade: 2a 6m 4d

Requisitante: Jessica Fernandes

Clinica: Serviço Veterinário Anclivepa - Jurubatuba

ECODOPPLERCARDIOGRAMA

Equipamento: GE Versana Premier



Assinado eletronicamente por:

CRISTINA TORRES AMARAL - CRMV-SP 25085