



HOSPITAL VETERINÁRIO DA ANCLIVEPA-SP

DATA: 20/03/2023

PACIENTE: PANDORA/ CLAUDIO (517957)

RELATÓRIO ULTRASONOGRÁFICO

Bexiga: moderada distensão, conteúdo anecoico sem debris sem sedimentos, paredes finas regulares, estratificação mantida, trígono mantido. Uretra caudal preservada sem dilatação sem sinais de obstrução.

Rins e Ureteres: em topografia habitual (RD 7,08cm / RE 7,29cm) contornos definidos, parênquima homogêneo normoecóico, distinção e proporção cortico medular mantida, sistema pielocalicial preservado. Ureteres não caracterizados.

Baço: dimensões preservadas (2,40cm), parênquima homogêneo normoecóico. Vasos preservados.

Fígado: parênquima homogêneo hipoecóico, volume mantido, margens finas e regulares. Diafragma mantido. Vasos preservados. **Vesícula biliar:** leve distensão por conteúdo anecoico, sem sedimentos. Ducto cístico não caracterizado.

Estômago: contraído sem conteúdo. **Pâncreas:** não caracterizado. **Alças Intestinais:** segmentos intestinais passíveis de avaliação com paredes normoespessas, sem conteúdo luminal sem sinais de obstrução.

Adrenais: não caracterizadas.

Útero e Ovários: OSH

Observações:

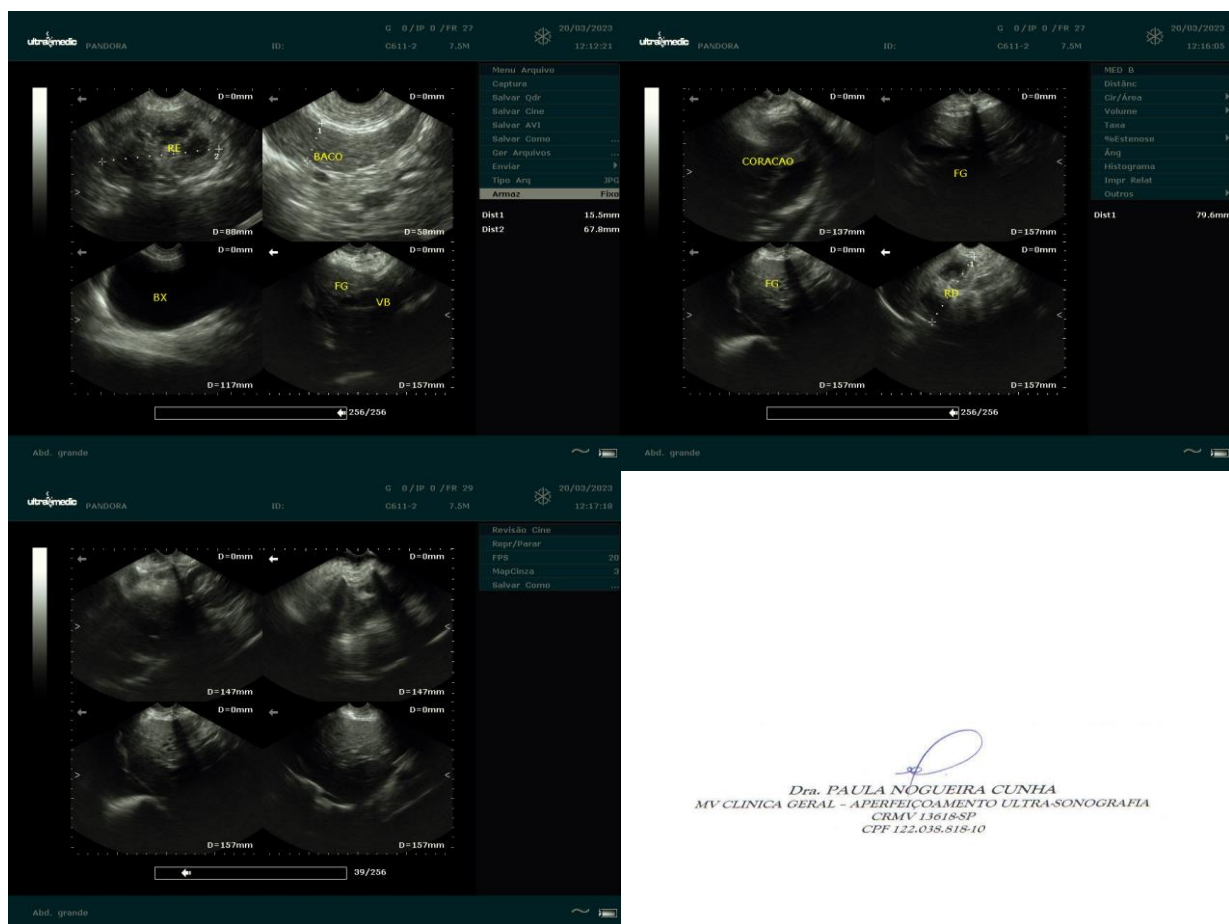
Ausência de líquido livre

TFAST: CARDIOMEGALIA E LÍQUIDO LIVRE NO TORAX


Dra. PAULA NOGUEIRA CUNHA
MV CLÍNICA GERAL - APERFEIÇOAMENTO ULTRA-SONOGRAFIA
CRMV 13619-SP
CPF 122.038.818-10

IMPRESSÃO SONOGRÁFICA:

TFAST – LÍQUIDO LIVRE / CARDIOMEGALIA A INVESTIGAR
INDICADO RX TORAX



Dra. PAULA NOGUEIRA CUNHA
MV CLINICA GERAL - APERFEIÇOAMENTO ULTRA-SONOGRAFIA
CRMV 13618-SP
CPF 122.038.818-10