

Análise Clínica No.001308089

Dt Coleta: 18/02/2023

Nome.....: PELE

Raça.....: SRD

Espécie.....: CANINA

Idade.....: 12 Ano(s)

Sexo.....: MACHO

Prop.....: VIVALDO ROCHA DA SILVA

Médico Vet...: BEATRIZ FARINA

Clinica vet.: MASCOTES CLINICA VETERINARIA E PET SHOP

Região(ões) Radiografada(s): Membro torácico esquerdo - carpos, metacarpos e falanges

Incidência(s): Mediolateral (esquerda) e dorsopalmar

Laudo Radiográfico

As radiografias demonstram:

- processo misto, lítico e proliferativo, predominantemente proliferativo, acometendo extremidade distal da diáfise do rádio, evidenciando-se sugestiva solução de continuidade em cortical lateral (sugere fratura patológica), evidenciando-se ainda proliferação de aspecto regular em margem lateral do terço distal da ulna; com aumento de volume de partes moles adjacentes (lesão óssea de caráter agressivo - sugere processo neoplásico),
- esclerose de aspecto grosseiro/heterogêneo em canal medular do rádio, ulna, metacarpos e falanges (dentre as possibilidades diagnósticas estão: metástase óssea, osteomielite hematogênica e infarto ósseo polioestótico),
- nada mais digno de nota.

A interpretação deste exame é atribuída ao médico veterinário responsável pelo caso clínico. O valor preditivo de qualquer exame de diagnóstico por imagem depende da análise conjunta dos dados clínicos e demais exames do paciente. As imagens anexadas aos laudos de radiologia digital são documentais e não diagnósticas. A interpretação radiográfica é feita em monitores diagnósticos de altíssima definição.

Análise Clínica No.001308089

Dt Coleta: 18/02/2023

Nome.....: PELE

Raça.....: SRD

Espécie.....: CANINA

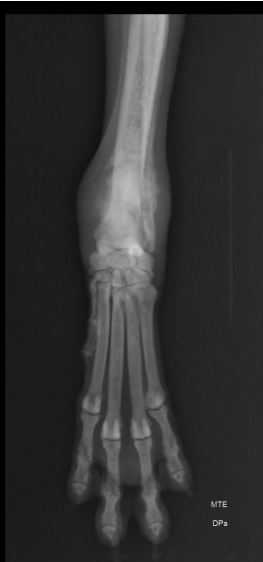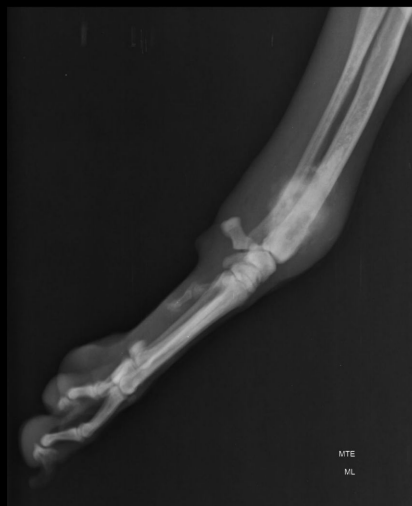Idade.....: 12 Ano(s)


Sexo.....: MACHO

Prop.....: VIVALDO ROCHA DA SILVA

Médico Vet...: BEATRIZ FARINA

Clinica vet.: MASCOTES CLINICA VETERINARIA E PET SHOP





Kelly Pompei Truiz
CRMV-SP 30272