

Nº OS: 002-0051721    PACIENTE: TUCA  
Espécie: CANINA  
Sexo: F    Data Nasc: 01/01/2008    Idade: 15 anos 3 meses 21 dias  
Responsável: CAROLINA TERCENIO  
Requisitante: ROSANGELA RIBEIRO GEBARA CRMV:9264  
Clínica: AMPARA ANIMAL

DATA: 20/04/2023  
Raça: S.R.D. CANINO  
Microchip:  
Fone: 11 969902926 -  
Pedigree:  
Página: 1 / 6

## LAUDO RADIOGRÁFICO

REGIÃO RADIOGRAFADA: CRÂNIO

INCIDÊNCIA: DORSOVENTRAL E LATEROLATERAL

### LAUDO:

Importante opacificação em sobreposição aos seios frontais e fossas nasais, acompanhado de adelgaçamento do osso vômer//septo nasal.

Nota-se ainda, em incidência LL oblíqua, adelgaçamento da cortical do osso nasal, sugerindo lesão óssea de caráter agressivo como possibilidade diagnóstica.


Articulações temporomandibulares preservadas.

Bulas timpânicas e condutos auditivos sem alterações bilateralmente.

Demais estruturas ósseas avaliadas dentro dos limites da normalidade.

**OBSERVAÇÕES:** Opacificação da cavidade nasal e seio frontal sugere como principais possibilidades diagnósticas lesão neoplásica e/ou processo inflamatório/infeccioso (rinossinusite). Para melhor elucidação, análise histopatológica pode ser requerida, além de exames complementares como rinoscopia e/ou tomografia computadorizada.

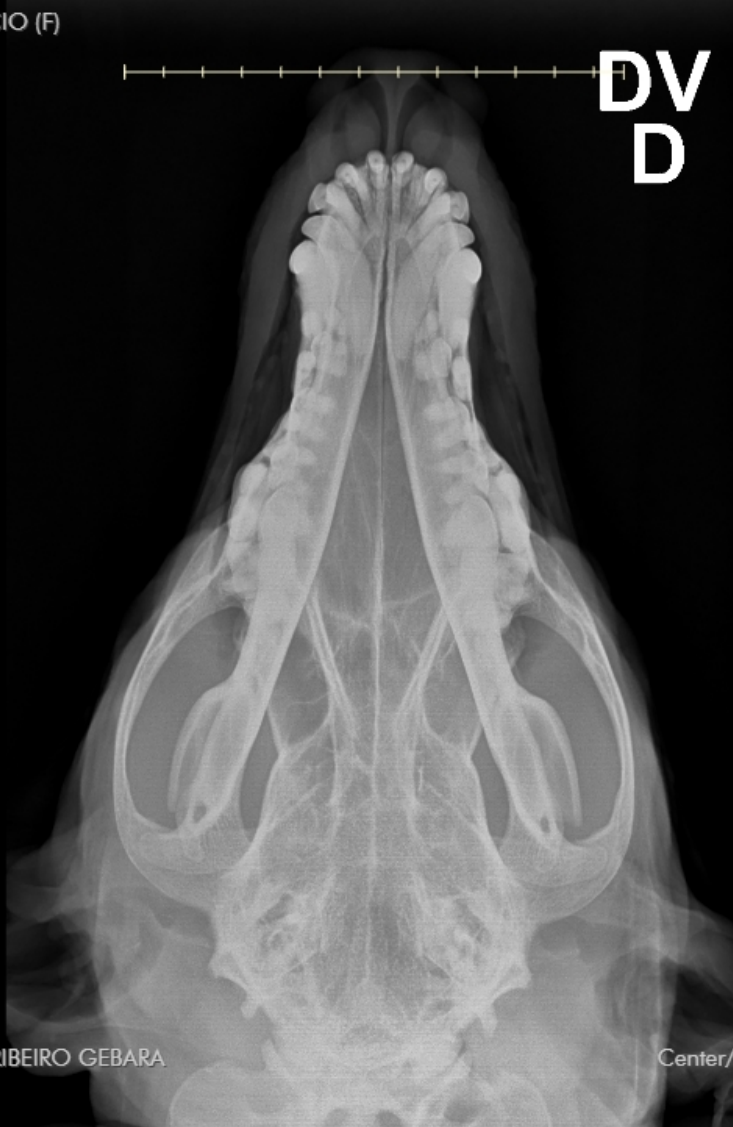**NOTA:** As imagens impressas nos laudos da Radiologia Digital, Ultrassonografia e Ecodopplercardiografia são documentais e não diagnósticas. A interpretação radiográfica é feita em monitores diagnósticos, de altíssima definição.

  
Isabel Ramalho Reis  
CRMV-SP 31382

Nº OS: 002-0051721    PACIENTE: TUCA  
Espécie: CANINA  
Sexo: F    Data Nasc: 01/01/2008    Idade: 15 anos 3 meses 21 dias  
Responsável: CAROLINA TERCENIO  
Requisitante: ROSANGELA RIBEIRO GEBARA CRMV:9264  
Clínica: AMPARA ANIMAL

DATA: 20/04/2023  
Raça: S.R.D. CANINO  
Microchip:  
Fone: 11 969902926 -  
Pedigree:  
Página: 2 / 6

Patient: TUCA^CAROLINA TERCENIO (F)  
DOB: 01-01-2008  
Date: 04-20-2023 09:20 AM  
Image: 1/1



Referring Physician: ROSANGELA RIBEIRO GEBARA  
Study: EXAME RADIOGRAFICO  
Series: Skull dorso-ventral (DX)

Zoom: 36%  
Distance: Imaging Plate  
Center/Width: 1845.00 / 3663.00 (LINEAR)  
KVp: 58.00  
Exposure: 16.00mAs

Nº OS: 002-0051721    PACIENTE: TUCA

Espécie: CANINA

Sexo: F    Data Nasc: 01/01/2008    Idade: 15 anos 3 meses 21 dias

Responsável: CAROLINA TERCENIO

Requisitante: ROSANGELA RIBEIRO GEBARA CRMV:9264

Clínica: AMPARA ANIMAL

DATA: 20/04/2023

Raça: S.R.D. CANINO

Microchip:

Fone: 11 969902926 -

Pedigree:

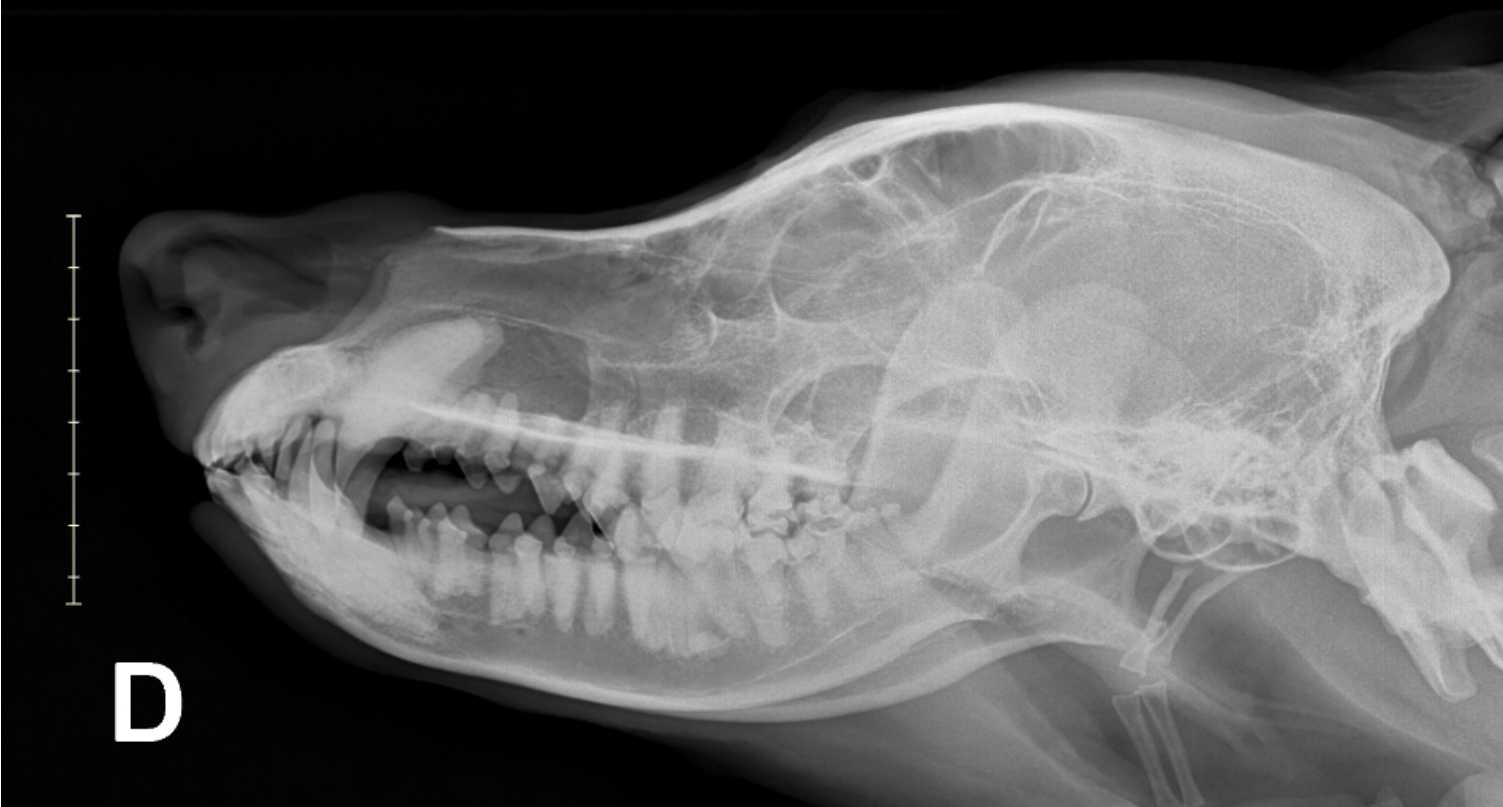Página: 3 / 6

Patient: TUCA^CAROLINA TERCENIO (F)

DOB: 01-01-2008

Date: 04-20-2023 09:20 AM

Image: 1/1



Referring Physician: ROSANGELA RIBEIRO GEBARA

Study: EXAME RADIOGRAFICO

Series: Skull lateral (DX)

Zoom: 47%  
Distance: Imaging Plate  
Center/Width: 1837.00 / 3582.00 (LINEAR)  
KVp: 70.00  
Exposure: 10.00mAs

Nº OS: 002-0051721    PACIENTE: TUCA

Espécie: CANINA

Sexo: F    Data Nasc: 01/01/2008    Idade: 15 anos 3 meses 21 dias

Responsável: CAROLINA TERCIO

Requisitante: ROSANGELA RIBEIRO GEBARA CRMV:9264

Clínica: AMPARA ANIMAL

DATA: 20/04/2023

Raça: S.R.D. CANINO

Microchip:

Fone: 11 969902926 -

Pedigree:

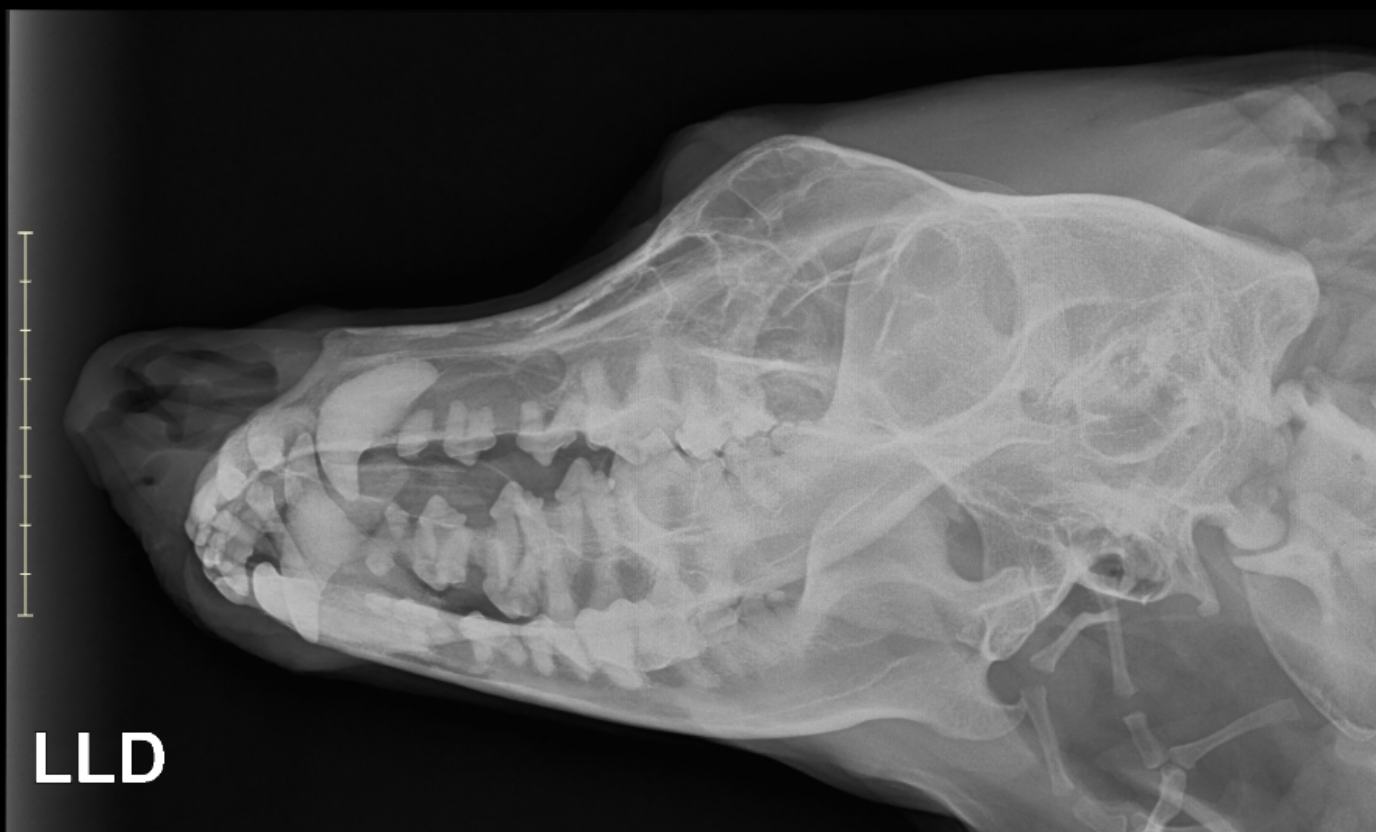Página: 4 / 6

Patient: TUCA^CAROLINA TERCIO (F)

DOB: 01-01-2008

Date: 04-20-2023 09:20 AM

Image: 1/1



Referring Physician: ROSANGELA RIBEIRO GEBARA

Study: EXAME RADIOGRAFICO

Series: Skull lateral (DX)

Zoom: 45%  
Distance: Imaging Plate  
Center/Width: 1964.00 / 4063.00 (LINEAR)  
KVp: 70.00  
Exposure: 10.00mAs

Assinado eletronicamente por: ISABELA RAMALHO REIS - CRMV-SP:31382 Liberado em: 20/04/2023 09:55:01

Isabela Ramalho Reis  
CRMV-SP 31382

**Nº OS:** 002-0051721    **PACIENTE:** TUCA  
**Espécie:** CANINA  
**Sexo:** F    **Data Nasc:** 01/01/2008    **Idade:** 15 anos 3 meses 21 dias  
**Responsável:** CAROLINA TERCENIO  
**Requisitante:** ROSANGELA RIBEIRO GEBARA CRMV:9264  
**Clínica:** AMPARA ANIMAL

**DATA:** 20/04/2023  
**Raça:** S.R.D. CANINO  
**Microchip:**  
**Fone:** 11 969902926 -  
**Pedigree:**  
**Página:** 5 / 6





Nº OS: 002-0051721    PACIENTE: TUCA  
Espécie: CANINA  
Sexo: F    Data Nasc: 01/01/2008    Idade: 15 anos 3 meses 21 dias  
Responsável: CAROLINA TERCENIO  
Requisitante: ROSANGELA RIBEIRO GEBARA CRMV:9264  
Clínica: AMPARA ANIMAL

DATA: 20/04/2023  
Raça: S.R.D. CANINO  
Microchip:  
Fone: 11 969902926 -  
Pedigree:  
Página: 6 / 6

### Análise Citológica.

Material.....: Aumento de volume em plano nasal e secreção nasal.


Metodologia.: COLORAÇÃO POR PANÓTICO RÁPIDO.

Descrição.....: Aumento de volume em plano nasal (coleta por capilaridade): A amostra apresentou apenas contaminação sanguínea. Não foram observados agentes infecciosos na presente amostra.  
Secreção nasal (coleta por swab e escova): Amostra apresentando discreto número de hemácias e elevada celularidade, composta por células epiteliais superficiais nucleadas, poucas células epiteliais colunares, moderada quantidade de neutrófilos íntegros e raros eosinófilos. Não foram observados agentes infecciosos ou células com características de TVT nas lâminas examinadas.

Resultado.....: Secreção nasal: A citologia revelou processo inflamatório.

Observação...: Não se exclui a possibilidade de neoplasia associada. Necessário correlação clínica e com demais exames complementares laboratoriais e de imagem. Para melhor elucidação, recomenda-se realizar rinoscopia com biópsia (se necessário).

Assinado eletronicamente por: CELINA KAZUE MORINISHI - CRMV-SP:19573 Liberado em: 21/04/2023 12:34:49

  
Celina Kazue Morinishi  
CRMV - SP 19573