

Nº OS: 578205	Animal: Babalu	Raça: Yorkshire Terrier	Data: 05/04/2023
Espécie: Canina		CPF: 228.546.528-94	Dt. Nasc.: 13/03/2012 11a 0m 23d
Proprietário: Silvestre Silvio Ferreira Do Nascimento		Sexo: Fêmea	Telefone: (11) 96655-43
Endereço: Rua Aveleda Nro: 88 AP 2 BLOCO 3Jardim Santa Terezinha (Zona L - São Paulo-SP)			
Requisitante: Mariana Inacio Grandesi CRMV-SP 40005			
Clínica: Anclivepa	Endereço: Avenida Ulisses Cruz Nro: 285 TATUAPE - -SP		

## RAIOS-X 3 PROJEÇÕES

### RELATÓRIO RADIOGRÁFICO

Região (ões): Torácica

Incidência(s) radiográfica(s) laterolateral (decúbito lateral direito e esquerdo) e ventrodorsal demonstra(m):

#### Tórax:

- Não há evidências radiográficas compatíveis com neoformações em parênquima pulmonar,
- Parênquima pulmonar e paredes brônquicas de transparência preservada sem evidências de nódulos ou aumento de radiopacidade focal,
- Silhueta cardíaca de tamanho e formato preservado para a conformação torácica da paciente, espaço mediastinal e pleural sem alterações radiográficas,
- Cúpula e cruras diafragmáticas, trajeto e lúmen traqueais torácicos preservados,
- Aumento de volume de partes moles adjacentes ao esterno.

Assinado eletronicamente por:  
THIAGO CAVALCANTE - CRMV-SP 26.988

\*O valor preditivo de qualquer exame complementar depende de análise conjunta dos dados clínicos e demais exames do paciente.



11. 5555-3517

contato@vetpopular.com.br

**UNIDADE CARRÃO • 24h**  
Av. Conselheiro Carrão, 2694

**CENTRO DE DIAGNÓSTICOS**  
Av. Conselheiro Carrão, 2654

**UNIDADE GUARANI EXPRESS • 08h/20h**  
Avenida Sapopemba, 5806

**UNIDADE CLÍNICA MÓVEL**  
agende 11 5555-3517

**UNIDADE TUCURUVI • 24h**  
Av. Guapira, 669

Nº OS: 578205	Animal: Babalu	Data: 05/04/2023
Espécie: Canina	Raça: Yorkshire Terrier	Dt. Nasc.: 13/03/2012 11a 0m 23d
Proprietário: Silvestre Silvio Ferreira Do Nascimento	CPF: 228.546.528-94	Sexo: Fêmea
Endereço: Rua Aveleda Nro: 88 AP 2 BLOCO 3 Jardim Santa Terezinha (Zona L - São Paulo-SP)		Telefone: (11) 96655-43
Requisitante: Mariana Inacio Grandesi CRMV-SP 40005		
Clínica: Anclivepa	Endereço: Avenida Ulisses Cruz Nro: 285 TATUAPE - -SP	

## ULTRASSONOGRAFIA US

### LAUDO ULTRASSONOGRÁFICO

Fígado com dimensões normais, contornos regulares, bordos finos, parênquima homogêneo de aspecto grosseiro e ecogenicidade mantida. Arquitetura vascular com calibre e trajeto preservados. Vesícula Biliar com paredes finas e repleta por conteúdo anecogênico.

Baço em topografia habitual, contornos regulares e definidos, parênquima homogêneo com dimensões e ecogenicidade normais.

Estômago com conteúdo gasoso e paredes normoespessas, com cerca de 0,29cm na porção visualizada.

Alças intestinais preenchidas por conteúdo gasoso/mucoide, apresentando paredes finas (Jejuno: 0,27cm; Duodeno: 0,28cm), com estratificação parietal preservada e peristaltismo evolutivo, sem evidências de processo obstrutivo total.

Cólon apresentando paredes finas (Descendente: 0,14cm), preenchido por conteúdo heterogêneo formador de sombreamento acústico posterior (Fecal).

Rins simétricos (RE= 3,42cm e o RD= 3,76cm), em topografia habitual, contornos regulares e definidos com dimensões normais e ecogenicidade mantida. Relação de espessura córticomedular preservada. Não há sinais de litíase ou hidronefrose.

Adrenais em topografia habitual, apresentando contornos regulares, ecogenicidade mantida e dimensões aumentadas, com cerca de 1,55cm x 0,56cm a esquerda e 1,61cm x 0,62cm a direita no maior eixo. - Hiperplasia glandular/Endocrinopatia.

Pâncreas parcialmente visualizado no lobo direito, apresentando espessura normal, medindo 0,58cm, com contornos definidos, ecogenicidade preservada e ecotextura normal.

Não há evidências de presença de líquido livre e linfonodomegalias.

Aorta e veia cava caudal com trajeto preservado.

Vesícula urinária com repleção adequada por conteúdo anecogênico, apresentando paredes finas. Não há sinais de litíase.

Corpo de útero e cornos uterinos ecogênicos, com paredes finas, sem evidências de lesões císticas, com presença de moderada quantidade de conteúdo intraluminal, e que medem cerca de 1,08cm, 0,58cm o esquerdo e 0,53cm o direito, respectivamente de diâmetro. - Hemo/Muco/Piometra.

Ovários em topografia habitual, com formato arredondado, contornos definidos, ecogenicidade mantidas e dimensões preservadas, com cerca de 0,81cm x 0,53cm o direito cerca de 0,96cm x 0,59cm o esquerdo.

\*O valor preditivo de qualquer exame complementar depende de análise conjunta dos dados clínicos e demais exames do paciente.

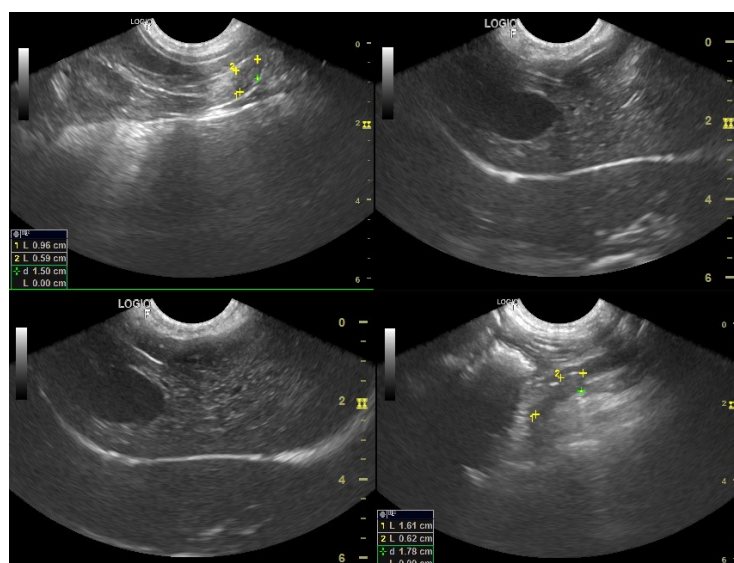
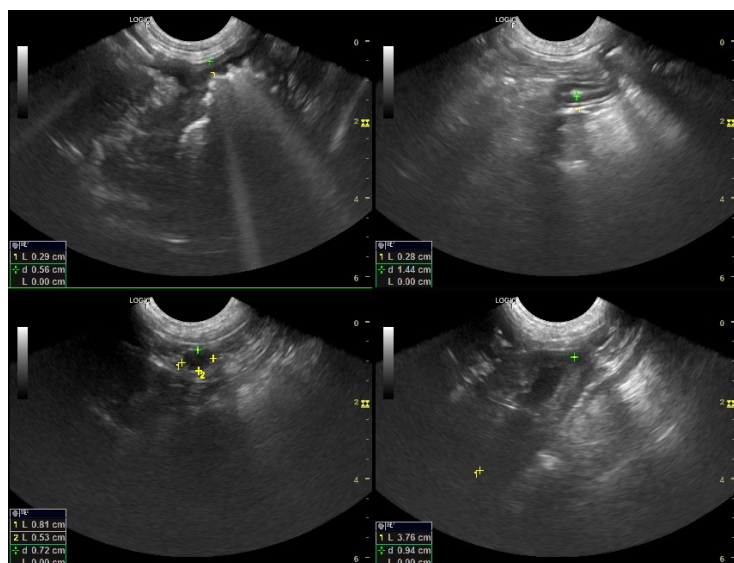
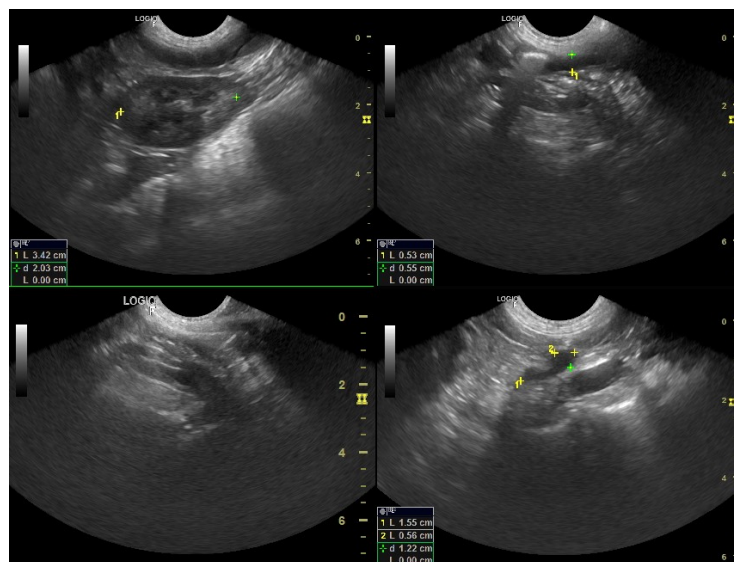
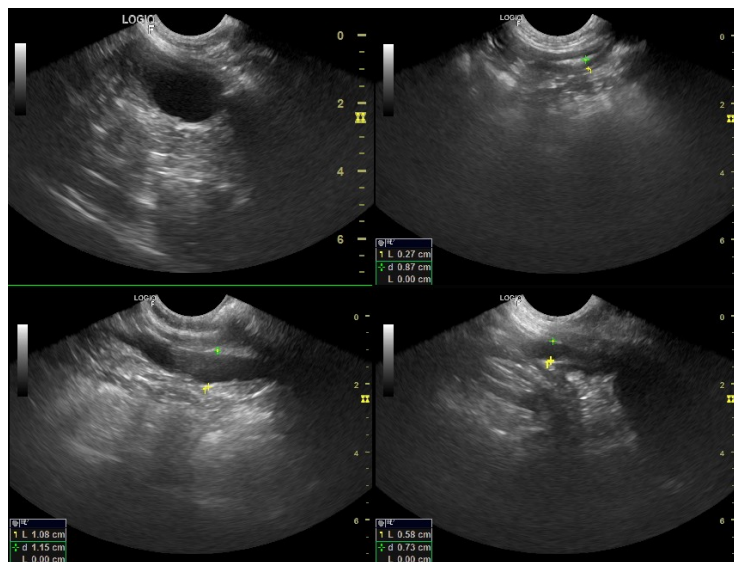
Nº OS: 578205      Animal: Babalu  
Espécie: Canina  
Proprietário: Silvestre Silvio Ferreira Do Nascimento  
Endereço: Rua Aveleda Nro: 88 AP 2 BLOCO 3 Jardim Santa Terezinha (Zona L - São Paulo-SP)  
Requisitante: Mariana Inacio Grandesi      CRMV-SP 40005  
Clínica: Anclivepa

Raça: Yorkshire Terrier  
CPF: 228.546.528-94

Data: 05/04/2023  
Dt. Nasc.: 13/03/2012      11a 0m 23d  
Sexo: Fêmea  
Telefone: (11) 96655-43

Endereço: Avenida Ulisses Cruz Nro: 285 TATUAPE - -SP

## ULTRASSONOGRAFIA US



\*O valor preditivo de qualquer exame complementar depende de análise conjunta dos dados clínicos e demais exames do paciente.



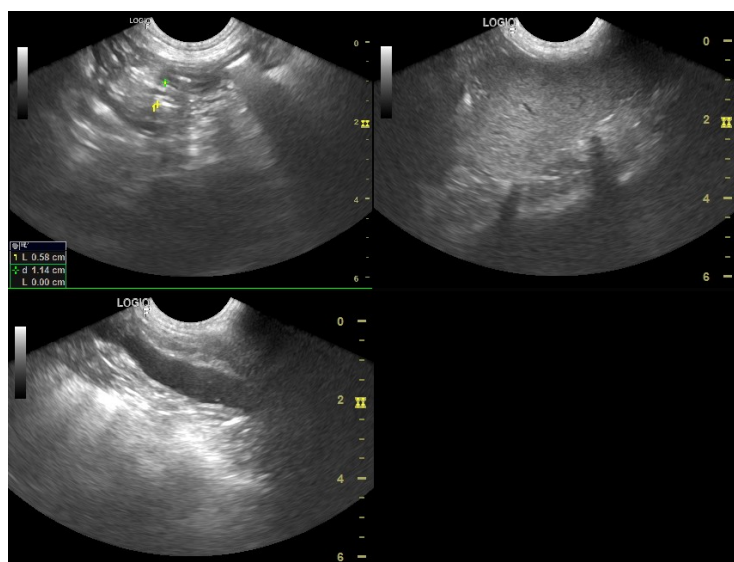
Nº OS: 578205      Animal: Babalu  
Espécie: Canina  
Proprietário: Silvestre Silvio Ferreira Do Nascimento  
Endereço: Rua Aveleda Nro: 88 AP 2 BLOCO 3Jardim Santa Terezinha (Zona L - São Paulo-SP)  
Requisitante: Mariana Inacio Grandesi      CRMV-SP 40005  
Clínica: Anclivepa

Raça: Yorkshire Terrier  
CPF: 228.546.528-94

Data: 05/04/2023  
Dt. Nasc.: 13/03/2012      11a 0m 23d  
Sexo: Fêmea  
Telefone: (11) 96655-43

Endereço: Avenida Ulisses Cruz Nro: 285 TATUAPE - -SP

## ULTRASSONOGRAFIA US



Assinado eletronicamente por:  
GABRIELLA ZANCHETA SILVA - CRMV-SP 60.021

\*O valor preditivo de qualquer exame complementar depende de análise conjunta dos dados clínicos e demais exames do paciente.