

DATA: 14/02/2023

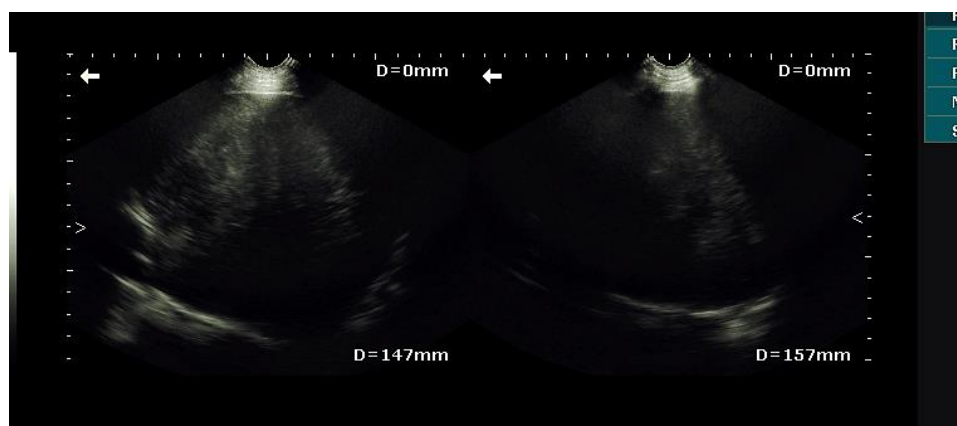
PACIENTE: PANDORA / DIANA (512847)

RELATÓRIO ULTRASONOGRÁFICO

FAST TORAX

NA REGIÃO TORÁCICA LATERAL ESQUERDA FOI OBSERVADO DESLIZAMENTO DAS PLEURAS, HÁ DIMINUIÇÃO DA REVERBERAÇÃO EM TODA A EXTENSÃO DORSAL VENTRAL E CRANIO CAUDAL SEM A PRESENÇA DE CONTEÚDO ANECÓICO – SUGERINDO CONSOLIDAÇÃO DO PARÊNQUIMA PULMONAR.

NA REGIÃO TORÁCICA LATERAL DIREITA NÃO FOI OBSERVADO DESLIZAMENTO PLEURAL, NÃO HÁ REVERBERAÇÃO ADEQUADA. NA REGIAO DORSAL DO TORAX HÁ UMA AREA HIPERECÓICA TECIDUAL E NA REGIAO MEDIANA VENTRAL HÁ UMA FORMAÇÃO HIPOECÓICA DENSA QUE OCUPA PARTE DA AREA PULMONAR E TEM PROXIMIDADE COM A PAREDE TORÁCICA – SUGERINDO NEOFORMAÇÃO A ESCLARECER, NÃO HÁ ACÚMULO DE CONTEÚDO ANECÓICO.




Dra. PAULA NOGUEIRA CUNHA
MV CLINICA GERAL - APERFEIÇOAMENTO ULTRA-SONOGRAFIA
CRMV 13618-SP
CPF 122.038.818-10