

Nº OS: 115673

Animal: Neguinho

Data: 16/12/2022

Espécie: Canina

Raça: S.R.D. Canino

Sexo: Macho

Dt. Nasc.: 15/12/2007

15a 0m 1d

Proprietário: Ednalva Da Silva Souza

CPF: 170.167.618-43

Telefone: (11) 99425-6670

Endereço: Avenida Francisco Tranchesí Nro: 1141 JARDIM NOSSA SENHORA DO CARMO - SÃO PAULO-SP

Requisitante: Renato P. S. R De Jesus CRMV-SP 42244

Clínica: Televet Brasil

Endereço: Rua Ulisses Cruz Nro: 285 Tatuapé - São Paulo-SP

## RAIO-X

LAUDO RADIOGRÁFICO.....

Região radiografada: Coxal

Incidência: Ventrodorsal e laterolateral esquerda e direita

Laudo:

Adequada relação entre as faces articulares coxofemorais;

Trabeculado e radiopacidade ósseas preservados;

Patelas em respectivos sulcos trocleares.

Demais estruturas ósseas sem alterações radiográficas dignas de nota.

Impressão Diagnóstica:

As radiografias avaliadas não evidenciaram alterações dignas de nota.

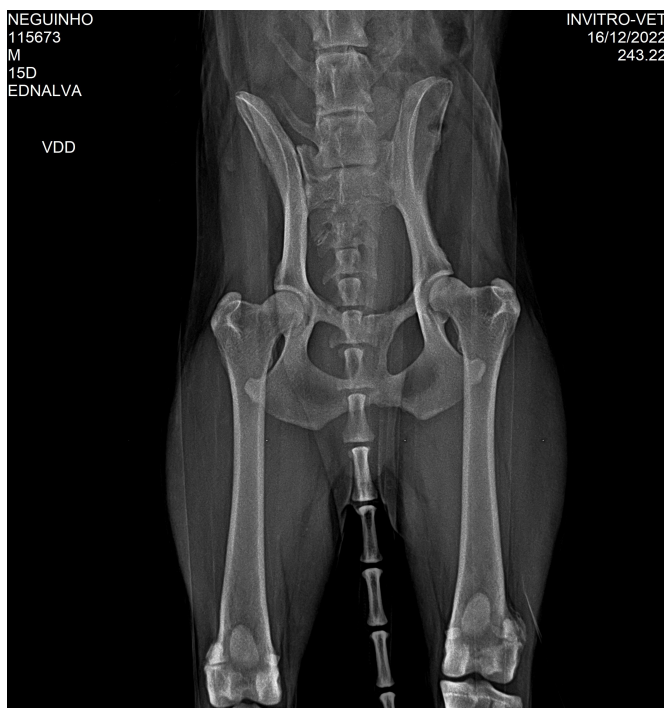Observações:

Para diagnóstico de displasia coxofemoral se faz necessários os requisitos a seguir:

- O paciente ter mais de 2 anos;
- O paciente estar sedado;
- Mensuração de ângulos articulares entre os centros das cabeças femorais e a borda superior do acetábulo.

Conclusões com os termos "sugestivo", "relacionado" e "topografia de" não são definitivos e demandam de análise profissional para a confirmação da suspeita. Exames de diagnóstico por imagem são métodos auxiliares e devem ser analisados em conjunto com outros dados clínicos e métodos complementares obtidos pelo médico veterinário solicitante.

NOTA: As imagens impressas nos laudos da Radiologia Digital, Ultrassonografia e Ecodopplercardiograma são documentais e não diagnósticas. A interpretação radiográfica é feita em monitores diagnósticos, de altíssima definição.



Nº OS: 115673

Animal: Neguinho

Data: 16/12/2022

Espécie: Canina

Raça: S.R.D. Canino

Sexo: Macho

Dt. Nasc.: 15/12/2007

15a 0m 1d

Proprietário: Ednalva Da Silva Souza

CPF: 170.167.618-43

Telefone: (11) 99425-6670

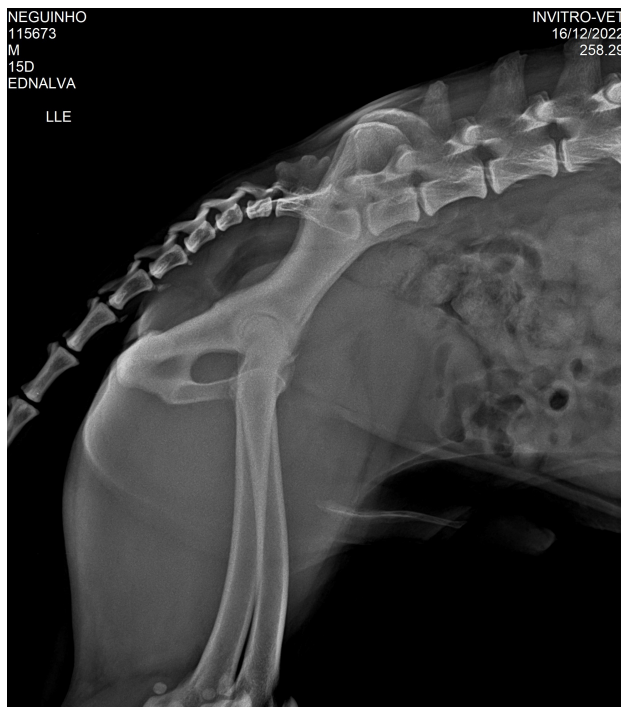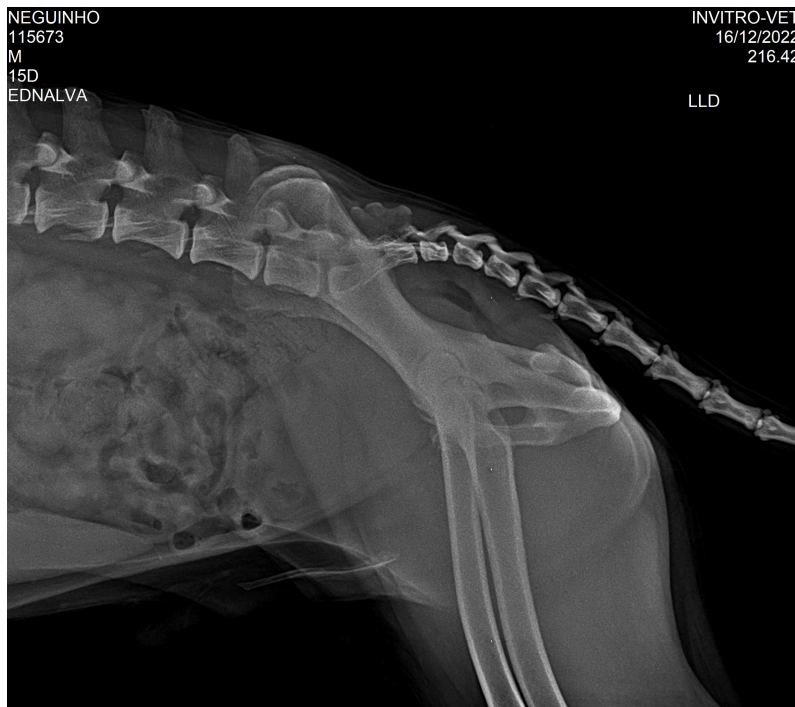Endereço: Avenida Francisco Tranchesí Nro: 1141 JARDIM NOSSA SENHORA DO CARMO - SÃO PAULO-SP

Requisitante: Renato P. S. R De Jesus CRMV-SP 42244

Clínica: Televet Brasil

Endereço: Rua Ulisses Cruz Nro: 285 Tatuapé - São Paulo-SP

**RAIO-X**



Nº OS: 115673

Animal: Neguinho

Data: 16/12/2022

Espécie: Canina

Raça: S.R.D. Canino

Sexo: Macho

Dt. Nasc.: 15/12/2007

15a 0m 1d

Proprietário: Ednalva Da Silva Souza

CPF: 170.167.618-43

Telefone: (11) 99425-6670

Endereço: Avenida Francisco Tranchesí Nro: 1141 JARDIM NOSSA SENHORA DO CARMO - SÃO PAULO-SP

Requisitante: Renato P. S. R De Jesus CRMV-SP 42244

Clínica: Televet Brasil

Endereço: Rua Ulisses Cruz Nro: 285 Tatuapé - São Paulo-SP

**RAIO-X**

Assinado eletronicamente por:

CAROLINE HARUMI SEINO - CRMV-SP 25023

Nº OS: 115673

Animal: Neguinho

Data: 16/12/2022

Espécie: Canina

Raça: S.R.D. Canino

Sexo: Macho

Dt. Nasc.: 15/12/2007

15a 0m 1d

Proprietário: Ednalva Da Silva Souza

CPF: 170.167.618-43

Telefone: (11) 99425-6670

Endereço: Avenida Francisco Tranchesí Nro: 1141 JARDIM NOSSA SENHORA DO CARMO - SÃO PAULO-SP

Requisitante: Renato P. S. R De Jesus CRMV-SP 42244

Clínica: Televet Brasil

Endereço: Rua Ulisses Cruz Nro: 285 Tatuapé - São Paulo-SP

**Ultra-sonografia - MACHO****LAUDO ULTRASSONOGRÁFICO:**

Aorta abdominal: com trajeto e calibre normais.

Fígado: com dimensões normais, contornos definidos, bordas finas, observando-se ecotextura homogênea grosseira, e ecogenicidade preservada, sem evidências de lesões focais ou difusas. Arquitetura vascular com calibre e trajeto preservados em regiões passíveis de observação.

Vesícula biliar: repleta por conteúdo líquido anecogênico, homogêneo, de parede lisa e fina sem imagens sugestivas de cálculos.

Estômago: topografia habitual, repleção baixa, com conteúdo predominantemente gasoso e paredes normoespessas medindo aproximadamente 0,38cm, estratificação em camadas preservadas em regiões passíveis de serem observadas.

Alças intestinais: preenchida por conteúdo gasoso/mucóide e heterogêneo e paredes normoespessas (medindo aproximadamente: Duodeno 0,47cm, Jejunó 0,36 cm e Cólon 0,13cm), peristaltismo evolutivo e uniforme, sem evidências de dilatação e/ou obstrução, nos segmentos passíveis de serem visibilizados.

Baço: topografia habitual, dimensões preservadas, contornos definidos, margens regulares, ecogenicidade preservada, ecotextura mantida, arquitetura vascular com calibre e trajetos preservados em regiões passíveis de observação. Presença de áreas regulares, hiperecogênicas, homogêneas, com cerca de 0,48 x 0,63cm e outra com 0,44 x 0,47cm.

Não há evidências de alterações sonográficas em topografia de pâncreas e adrenais.

Ausência de linfadenomegalias e líquido livre abdominal.

Rins: em topografias habituais, simétricos, com dimensões mantidas, ecogenicidade das corticais preservadas e ecotextura da cortical mantida. Relação córtico-medular de espessura preservada. Junção cortico-medular preservada. Não há dilatação de pelve ou ureteres. Não há sinais de litíase. Dimensões renais aproximadas: Rim direito: 5,36cm de eixo longitudinal; Rim esquerdo: 4,82cm de eixo longitudinal.

Bexiga: moderada repleção líquida, apresentando topografia habitual, aspecto piriforme, parede normoespessa medindo aproximadamente 0,15 cm de espessura, mucosa regular, observando-se conteúdo anecogênico, com discreta quantidade de pontos ecogênicos flutuantes.

Próstata: topografia habitual, dimensões preservadas, medindo aproximadamente 1,78 x 2,16cm, com contornos definidos, margens regulares, ecotextura e ecogenicidade mantida.

Testículos: animal orquiectomizado.

**Impressão Diagnóstica:**

As imagens sonográficas realizadas são sugestivas de: mielolipoma esplênico com diferencial para demais neoformações, discreta quantidade de sedimento/celularidade em bexiga urinária.

**Observações:**

Exames de imagem tem valor presuntivo e devem ser analisados em conjunto com outros dados clínicos e laboratoriais obtidos pelo médico veterinário solicitante.

NOTA: As imagens impressas nos laudos da Radiologia Digital, Ultrassonografia e Ecodopplercardiograma são documentais e não diagnósticas. A interpretação radiográfica é feita em monitores diagnósticos, de altíssima definição.

NOTA:.....

Devido a procedimentos utilizados durante o exame, o animal pode apresentar reações alérgicas, caso isso ocorra, por favor entre em contato com seu Médico Veterinário clínico.

Nº OS: 115673

Animal: Neguinho

Data: 16/12/2022

Espécie: Canina

Raça: S.R.D. Canino

Sexo: Macho

Dt. Nasc.: 15/12/2007

15a 0m 1d

Proprietário: Ednalva Da Silva Souza

CPF: 170.167.618-43

Telefone: (11) 99425-6670

Endereço: Avenida Francisco Tranchesí Nro: 1141 JARDIM NOSSA SENHORA DO CARMO - SÃO PAULO-SP

Requisitante: Renato P. S. R De Jesus CRMV-SP 42244

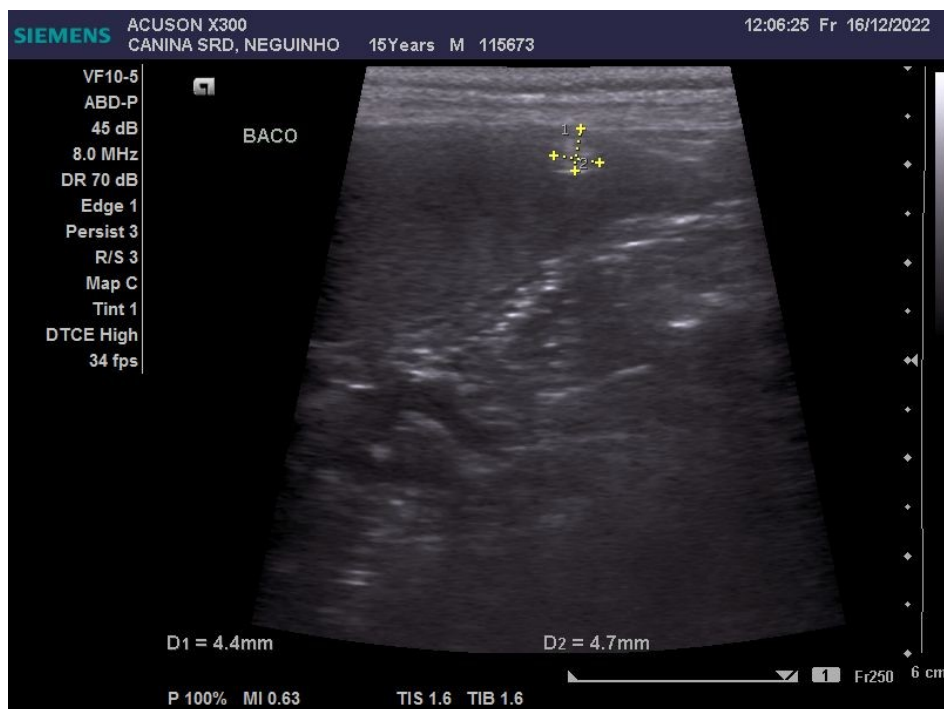
Clínica: Televet Brasil

Endereço: Rua Ulisses Cruz Nro: 285 Tatuapé - São Paulo-SP

**Ultra-sonografia - MACHO**

OBS:

O paciente terá direito a apenas 1 (um) retorno. O retorno do ultrassom terá custo de 50% do valor e será realizado somente de segunda à sexta-feira, dentro do prazo de 30 (trinta) dias, a contar da data de hoje. O exame controle deverá ser feito pelo mesmo veterinário que realizou seu exame hoje, para comparar os padrões analisados. É necessário que seu veterinário encaminhe a autorização para o retorno.





Nº OS: 115673

Animal: Neguinho

Data: 16/12/2022

Espécie: Canina

Raça: S.R.D. Canino

Sexo: Macho

Dt. Nasc.: 15/12/2007

15a 0m 1d

Proprietário: Ednalva Da Silva Souza

CPF: 170.167.618-43

Telefone: (11) 99425-6670

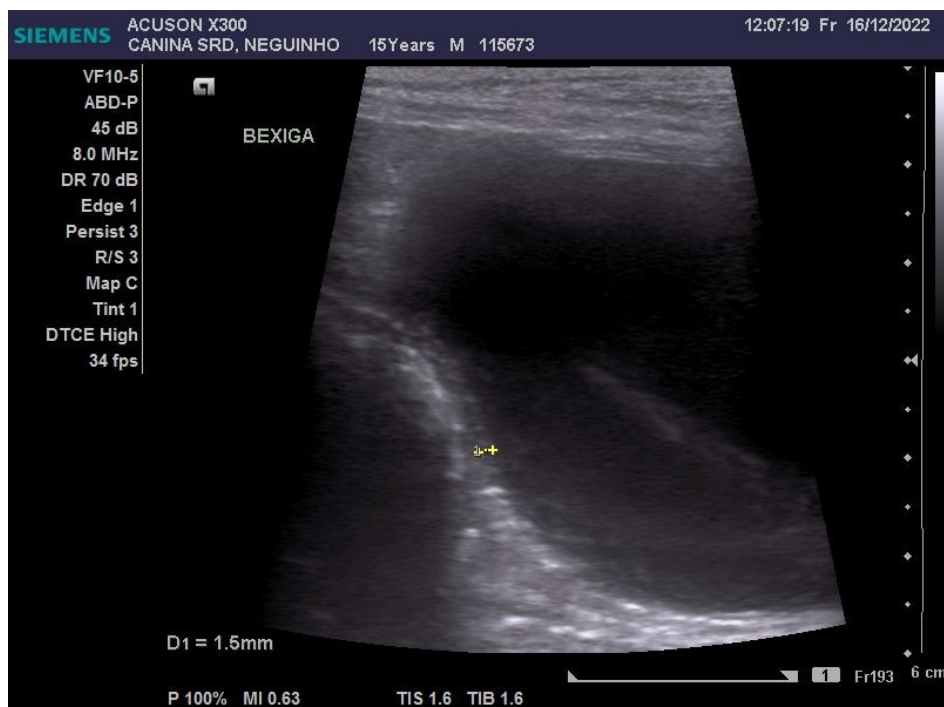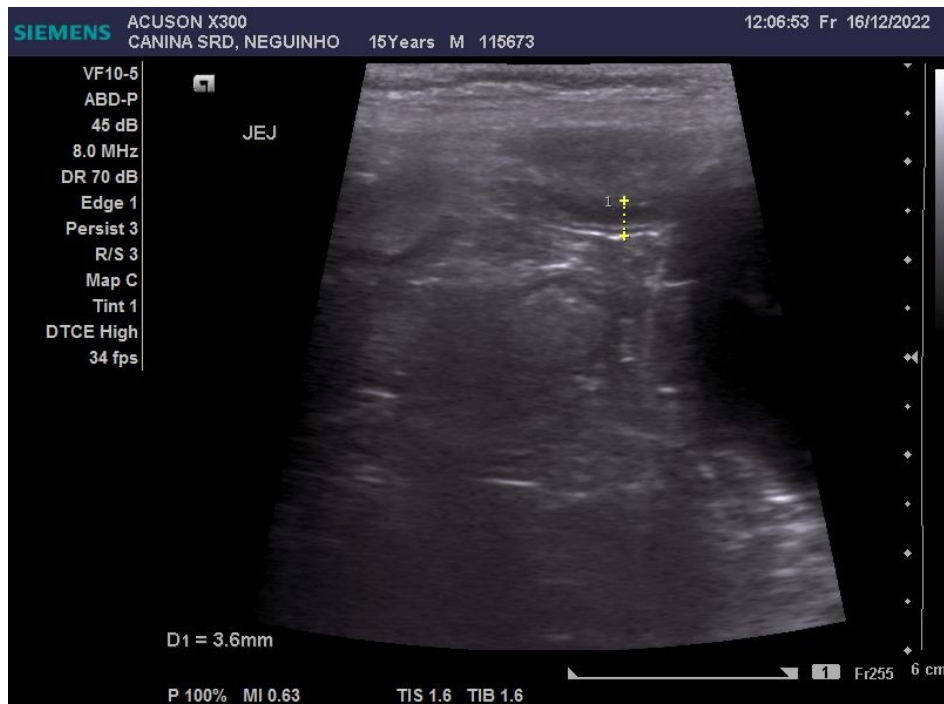
Endereço: Avenida Francisco Tranchesí Nro: 1141 JARDIM NOSSA SENHORA DO CARMO - SÃO PAULO-SP

Requisitante: Renato P. S. R De Jesus CRMV-SP 42244

Clínica: Televet Brasil

Endereço: Rua Ulisses Cruz Nro: 285 Tatuapé - São Paulo-SP

## Ultra-sonografia - MACHO



Nº OS: 115673

Animal: Neguinho

Data: 16/12/2022

Espécie: Canina

Raça: S.R.D. Canino

Sexo: Macho

Dt. Nasc.: 15/12/2007

15a 0m 1d

Proprietário: Ednalva Da Silva Souza

CPF: 170.167.618-43

Telefone: (11) 99425-6670

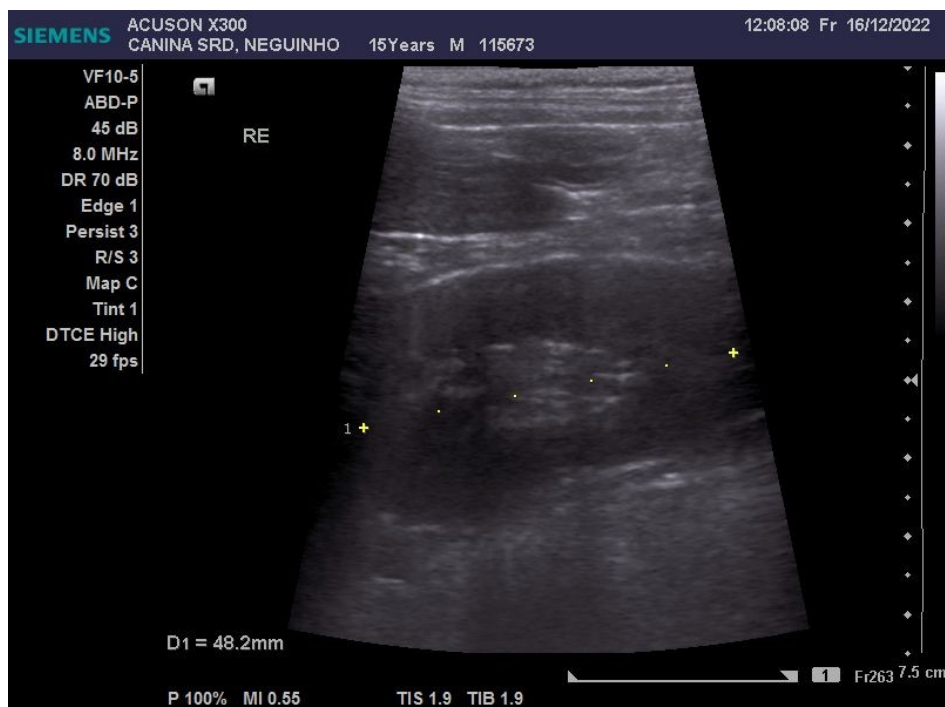
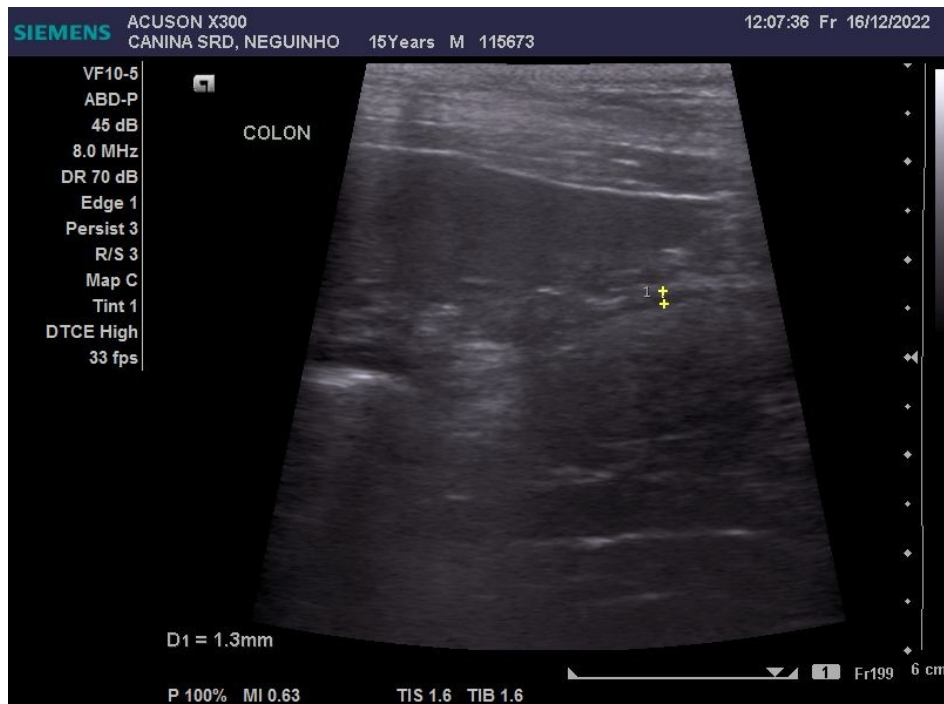
Endereço: Avenida Francisco Tranchesí Nro: 1141 JARDIM NOSSA SENHORA DO CARMO - SÃO PAULO-SP

Requisitante: Renato P. S. R De Jesus CRMV-SP 42244

Clínica: Televet Brasil

Endereço: Rua Ulisses Cruz Nro: 285 Tatuapé - São Paulo-SP

### Ultra-sonografia - MACHO



Nº OS: 115673

Animal: Neguinho

Data: 16/12/2022

Espécie: Canina

Raça: S.R.D. Canino

Sexo: Macho

Dt. Nasc.: 15/12/2007

15a 0m 1d

Proprietário: Ednalva Da Silva Souza

CPF: 170.167.618-43

Telefone: (11) 99425-6670

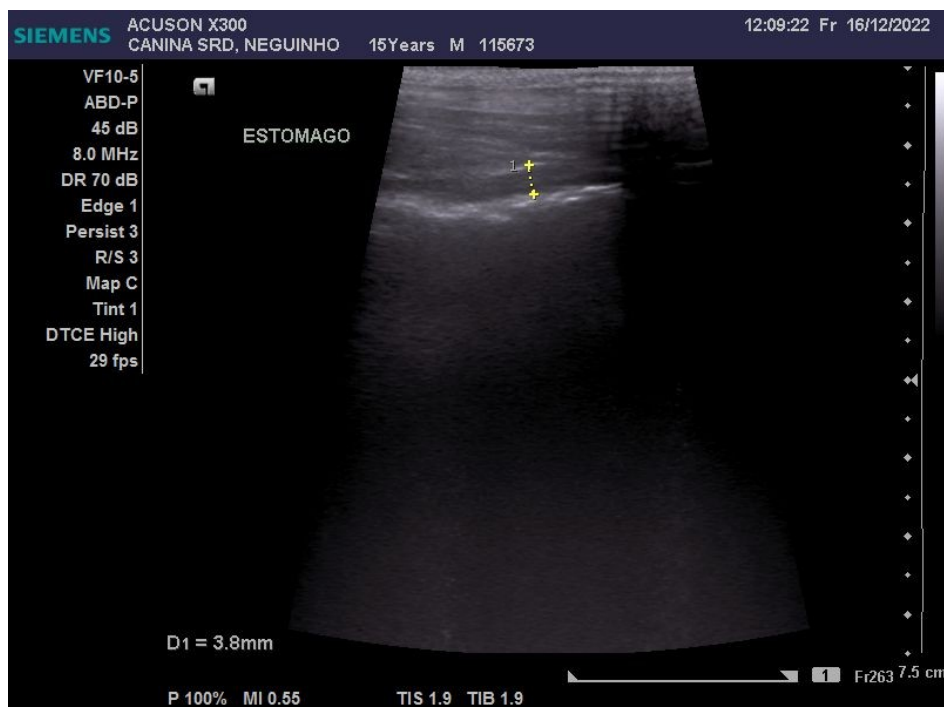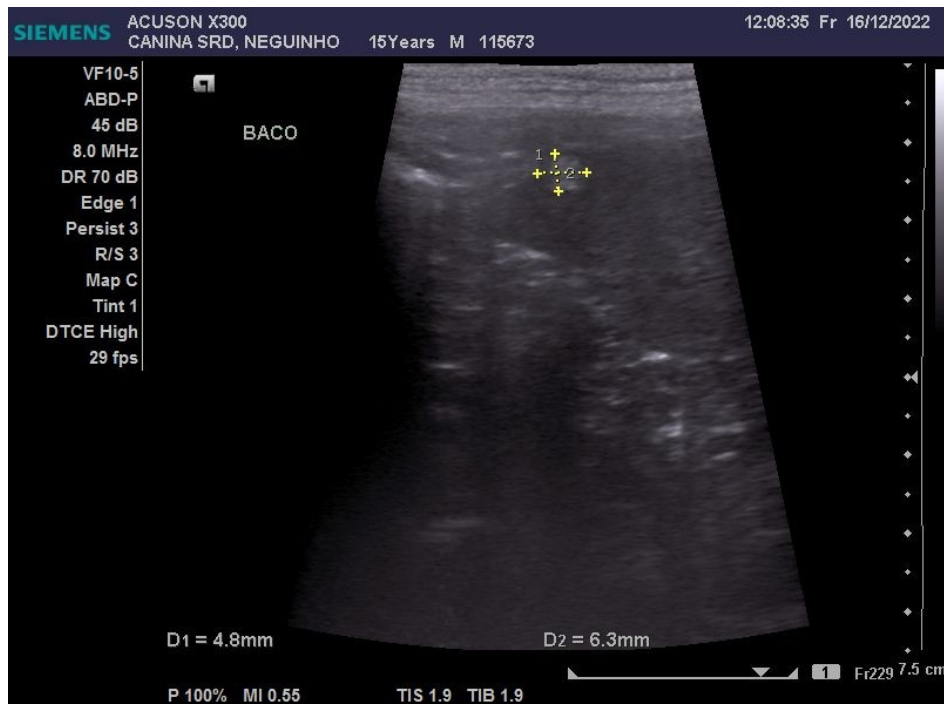
Endereço: Avenida Francisco Tranchesí Nro: 1141 JARDIM NOSSA SENHORA DO CARMO - SÃO PAULO-SP

Requisitante: Renato P. S. R De Jesus CRMV-SP 42244

Clínica: Televet Brasil

Endereço: Rua Ulisses Cruz Nro: 285 Tatuapé - São Paulo-SP

### Ultra-sonografia - MACHO





Nº OS: 115673

Animal: Neguinho

Data: 16/12/2022

Espécie: Canina

Raça: S.R.D. Canino

Sexo: Macho

Dt. Nasc.: 15/12/2007

15a 0m 1d

Proprietário: Ednalva Da Silva Souza

CPF: 170.167.618-43

Telefone: (11) 99425-6670

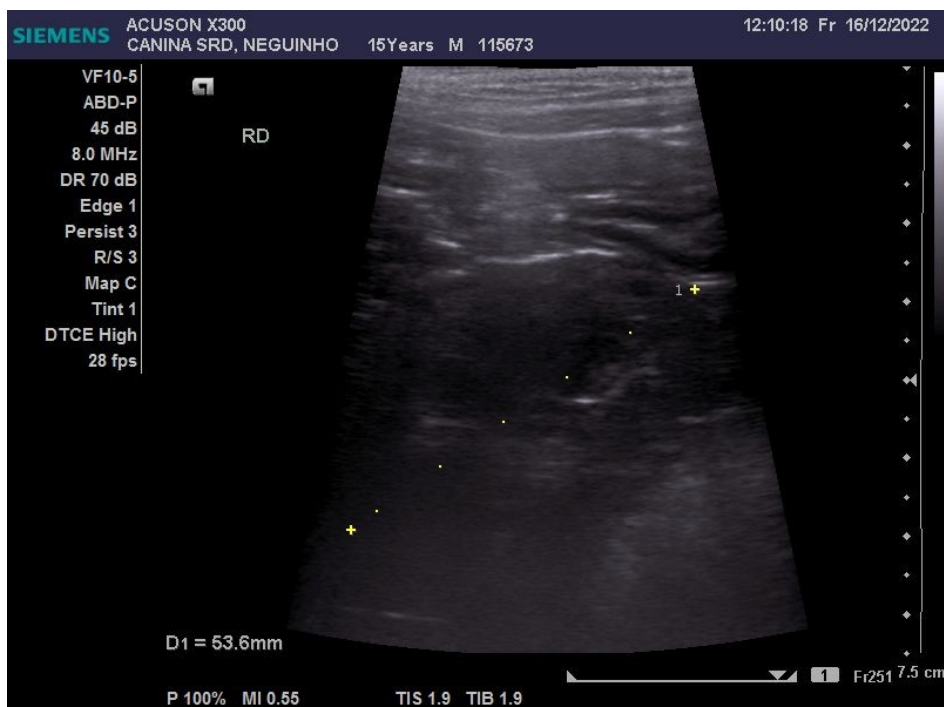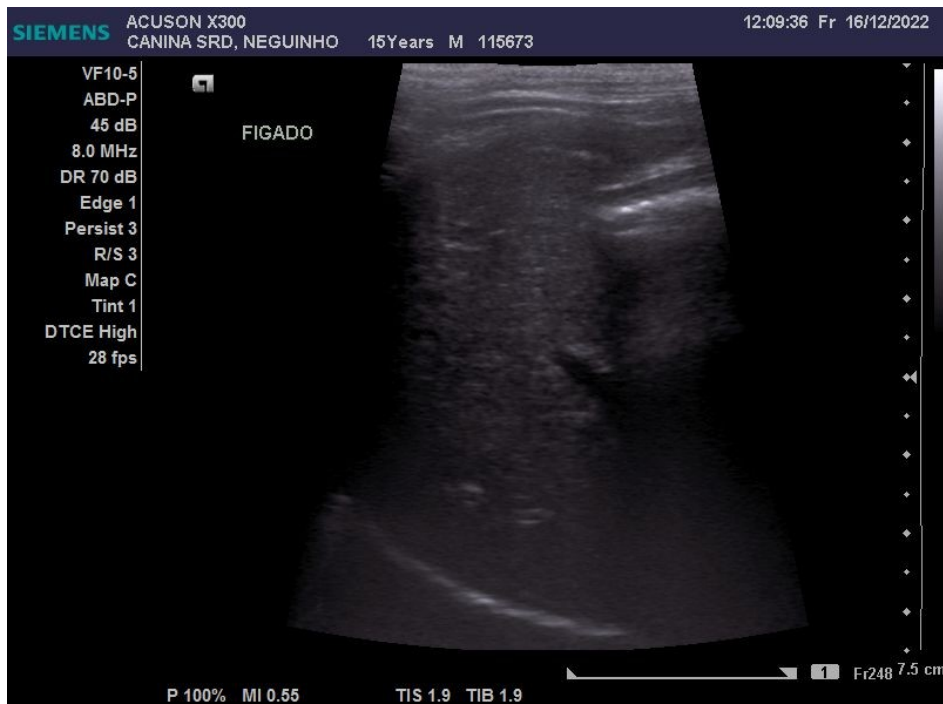Endereço: Avenida Francisco Tranchesí Nro: 1141 JARDIM NOSSA SENHORA DO CARMO - SÃO PAULO-SP

Requisitante: Renato P. S. R De Jesus CRMV-SP 42244

Clínica: Televet Brasil

Endereço: Rua Ulisses Cruz Nro: 285 Tatuapé - São Paulo-SP

### Ultra-sonografia - MACHO



Nº OS: 115673

Animal: Neguinho

Data: 16/12/2022

Espécie: Canina

Raça: S.R.D. Canino

Sexo: Macho

Dt. Nasc.: 15/12/2007

15a 0m 1d

Proprietário: Ednalva Da Silva Souza

CPF: 170.167.618-43

Telefone: (11) 99425-6670

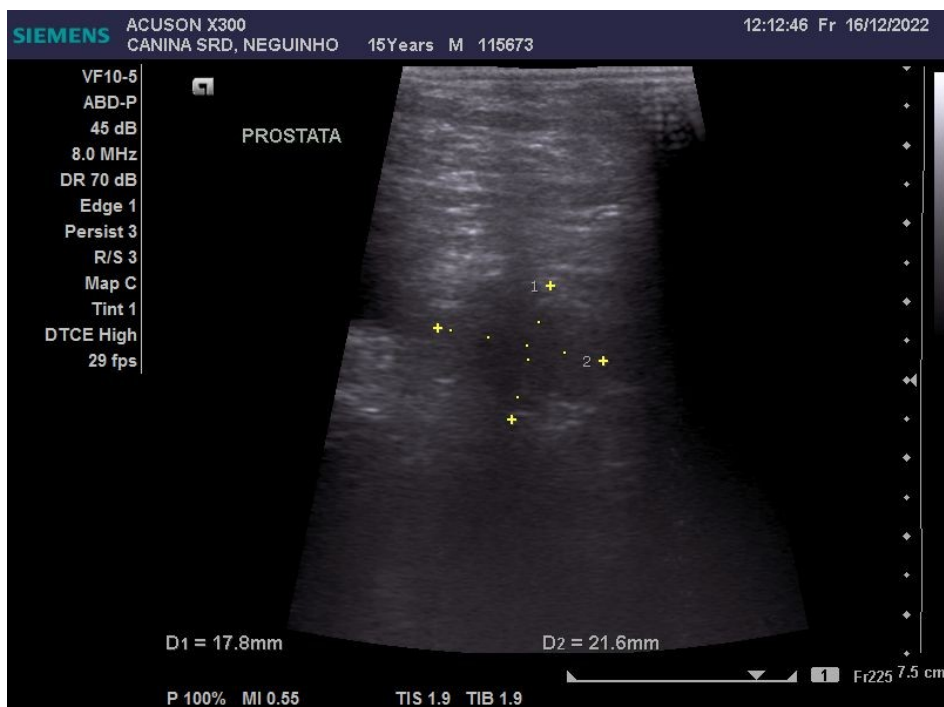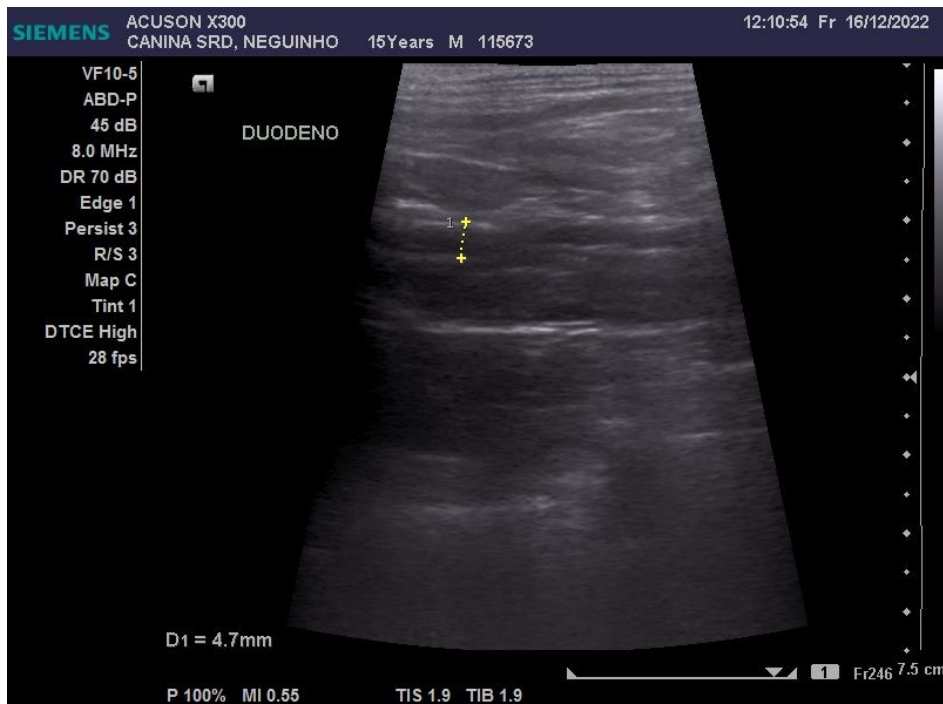
Endereço: Avenida Francisco Tranchesí Nro: 1141 JARDIM NOSSA SENHORA DO CARMO - SÃO PAULO-SP

Requisitante: Renato P. S. R De Jesus CRMV-SP 42244

Clínica: Televet Brasil

Endereço: Rua Ulisses Cruz Nro: 285 Tatuapé - São Paulo-SP

## Ultra-sonografia - MACHO



Nº OS: 115673

Animal: Neguinho

Data: 16/12/2022

Espécie: Canina

Raça: S.R.D. Canino

Sexo: Macho

Dt. Nasc.: 15/12/2007

15a 0m 1d

Proprietário: Ednalva Da Silva Souza

CPF: 170.167.618-43

Telefone: (11) 99425-6670

Endereço: Avenida Francisco Tranchesí Nro: 1141 JARDIM NOSSA SENHORA DO CARMO - SÃO PAULO-SP

Requisitante: Renato P. S. R De Jesus CRMV-SP 42244

Clínica: Televet Brasil

Endereço: Rua Ulisses Cruz Nro: 285 Tatuapé - São Paulo-SP

**Ultra-sonografia - MACHO**

Assinado eletronicamente por:

CAROLINE HARUMI SEINO - CRMV-SP 25023