



HOSPITAL VETERINÁRIO DA ANCLIVEPA-SP

DATA: 15/02/2023

PACIENTE: FOX / EDNILSON (507357)

RELATÓRIO ULTRASONOGRÁFICO

Bexiga: moderada distensão, conteúdo anecoico sem debris celulares, paredes normoespessas regulares, uretra caudal preservada, sem sinais de obstrução.

Rins e Ureteres: RE 4,72cm / RD 4,88cm. contornos definidos, parênquima grosseiro hiperecoico, leve perda da distinção e da alteração da proporção cortico medular – espessamento leve da cortical, pontos de mineralização em recesso renal. Ureter não caracterizado.

Baço: em topografia habitual com dimensões aumentadas, parênquima parcialmente homogêneo devido a presença de neoformação que tem origem em parte do parênquima da face visceral, formação de grandes dimensões com contornos irregulares parênquima heterogêneo de ecogenicidade mista, se desloca para a região mesogástrica direita, medidas aproximadas em torno de 5,50cm x 7,0cm no sentido longitudinal.

Fígado: em topografia habitual, lobos hepáticos com aumento do volume, parênquima homogêneo normoecóico, margens afiladas, regulares. Vasos intra-hepáticos dilatados. Ductos intra-hepáticos não caracterizados. Vesícula biliar com repleção adequada preenchida por conteúdo ecogênico denso em pequena quantidade, paredes normoespessas regulares. Ducto biliar não caracterizado.

Estômago: em topografia habitual, distensão por conteúdo gasoso, paredes normoespessas, há manutenção da estratificação e da motilidade. Píloro não caracterizado. **Pâncreas:** ramo direito caracterizado com parênquima grosseiro e hiperecoico mensurado em torno de 1,23cm. Discreta reatividade local.

Alças Intestinais: segmentos intestinais passíveis de avaliação com conteúdo luminal gasoso, paredes finas regulares, motilidade e estratificação preservadas.

Adrenais: não caracterizadas.

Próstata: contornos definidos, parênquima grosseiro com pequenas áreas císticas, leve aumento das dimensões (2,60cm x 54,0cm) uretra prostática preservada. **Testículos:** parâmetros preservados.


Dra. PAULA NOGUEIRA CUNHA
MV CLÍNICA GERAL - APERFEIÇOAMENTO ULTRASSONOGRAFIA
CRMV 13618-SP
CPF 122.038.818-10

IMPRESSÃO ULTRASSONOGRÁFICA:

Neoformação de grandes dimensões que se projeta da face visceral do parênquima esplênico – mensurada em torno de 5,50cm x 7,0cm no sentido longitudinal

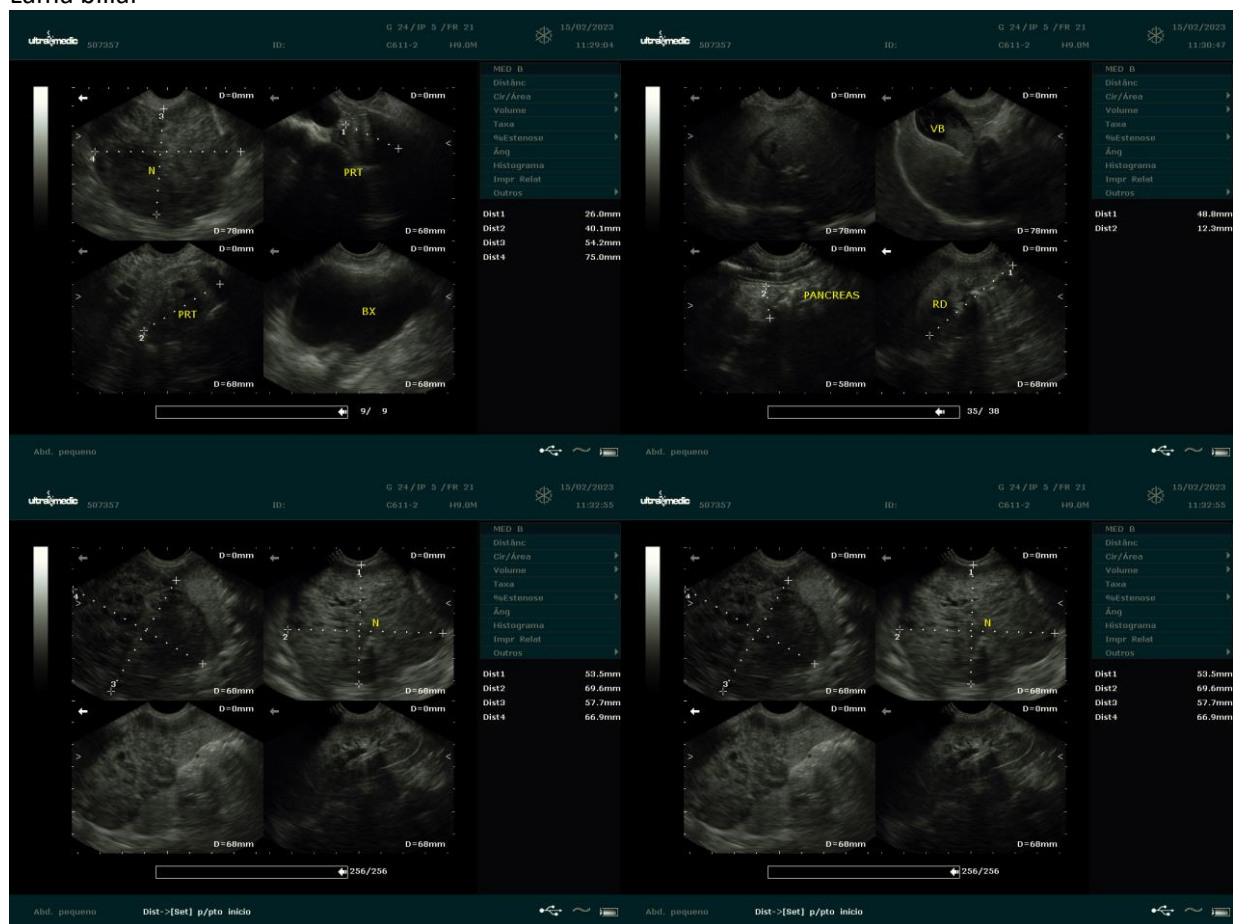
Nefropatia hipertrófica compensatória bilateral.

Hiperplasia prostática / prostatite leve.

Pancreatite crônica

Hepatomegalia – hipertensão portal

Lama biliar



Dra. PAULA NOGUEIRA CUNHA
MV CLINICA GERAL - APERFEIÇOAMENTO ULTRA-SONOGRAFIA
CRMV 13618-SP
CPF 122.038.818-10