



# HOSPITAL VETERINÁRIO DA ANCLIVEPA-SP

DATA: 06/01/2023

PACIENTE: OLIVIA/ ELIANE (499692)

## RELATÓRIO ULTRASSONOGRÁFICO

### RELATÓRIO ULTRASSONOGRÁFICO

**Bexiga:** em topografia habitual, com moderada distensão, conteúdo anecoico sem debris, paredes normoespessas regulares, uretra caudal dilatada.

**Rins e Ureteres:** RE 5,55cm / RD 6,0cm. Ambos com parênquima homogêneo hiperecoico contornos definidos, perda leve a moderada da distinção e da proporção cortico medular, sistema pielocalicial preservado, presença de mineralização em recessos renais. Ureter não caracterizado.

**Baço:** em topografia habitual com parênquima homogêneo normoeecóico, dimensões mantidas na sua face visceral, aumentada na sua face parietal onde há uma área focal arredondada heterogênea de contornos irregulares, apresenta pontos de mineralização interna, mensurada em torno de 2,20cm x 1,49cm. vasos preservados.

**Fígado:** lobos hepáticos com leve aumento do volume, parênquima homogêneo hiperecoico com leve atenuação de feixes, bordos arredondados regulares. Diafragma mantido. Grandes vasos não caracterizados. Vesícula biliar: em topografia habitual com distensão pequena por conteúdo ecogênico denso, paredes normoespessas. Ductos intra-hepáticos não caracterizados. Ducto biliar comum não caracterizado.

### Sistema gastrointestinal:

**Estômago:** em topografia habitual distensão moderada por conteúdo gasoso. Motilidade, estratificação e paredes mantidas. Pâncreas: não caracterizado.

**Alças Intestinais:** segmentos intestinais com parâmetros ultrassonográficos preservados.

**Útero e ovários:** não caracterizados.

**Adrenais:** direita não caracterizada. esquerda evidente com parênquima hiperecoico homogêneo, polo caudal arredondado com discreta alteração do formato, mensurada em torno de 2,26cm x 0,73cm.

### Observações:

Ausência de líquido livre.

  
Dra. PAULA NOGUEIRA CUNHA  
MV CLINICA GERAL - APERFEIÇOAMENTO ULTRASSONOGRAFIA  
CRMV 13618-SP  
CPF 122.038.818-10

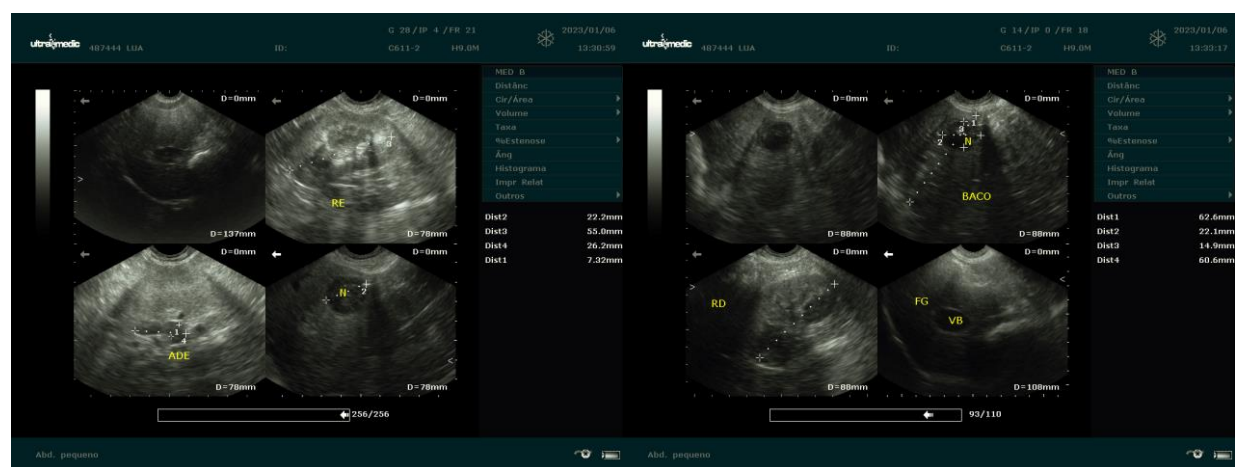
## IMPRESSÃO ULTRASSONOGRÁFICA:

Hepatopatia infiltrativa adiposa leve.

Neoformação focal em corpo esplênico na sua face parietal.

Adrenal esquerda com alteração de seu formato com discreto aumento do polo caudal – sugerido acompanhamento ultrassonográfico.

Nefropatia bilateral – Senescência / DRC



*Dra. PAULA NOGUEIRA CUNHA*  
 MV CLINICA GERAL - APERFEIÇOAMENTO ULTRA-SONOGRAFIA  
 CRMV 13618-SP  
 CPF 122.038.818-10