



HOSPITAL VETERINÁRIO DA ANCLIVEPA-SP

DATA: 24/11/2022

PACIENTE: CAPITU / EVANDIR (475798)

RELATÓRIO ULTRASONOGRÁFICO

Bexiga: em topografia habitual, distensão adequada, conteúdo anecoico sem sedimentos sem debris. Paredes regulares normoespessas, uretra caudal mantida. Sem sinais de obstrução.

Rins e Ureteres: em topografia habitual. RE 4,61cm / RD 5,3cm. Parênquima homogêneo normoecóico, contornos definidos, distinção e proporção cortico medular preservada, sistema pielocalicial preservado. Ausência de mineralização. Ureter preservado.

Baço: em topografia habitual, dimensões mantidas (1,40cm). Parênquima homogêneo normoecóico. Vasos preservados.

Fígado: parênquima homogêneo normoecóico, lobos hepáticos com volume preservado, bordos regulares e afilados. Diafragma mantido. Grandes vasos preservados.

Vesícula biliar: em topografia habitual distendida por conteúdo anecoico sem debris sem sedimentos paredes normoespessas regulares. Ductos intra-hepáticos não caracterizados. Ducto biliar caracterizado distendido.

Sistema gastrointestinal:

Estômago: em topografia habitual, contraído sem conteúdo. Paredes normoespessas, regulares, estratificação e motilidade preservadas. Píloro espessado.

Pâncreas: não caracterizado.

Alças Intestinais: segmentos passíveis de avaliação com paredes preservadas, lúmen sem conteúdo motilidade mantida. Sem sinais de obstrução.

Ovários: Direito não caracterizado. Esquerdo em topografia habitual com parâmetro preservados (0,90cm)

Útero: cornos uterinos não caracterizados.

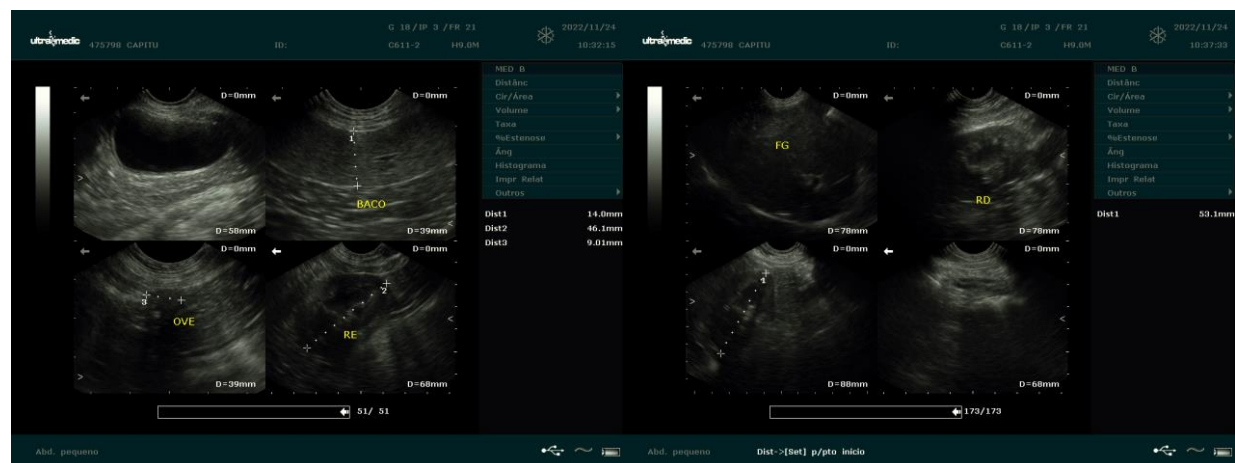
Observações:

Ausência de líquido livre


Dra. PAULA NOGUEIRA CUNHA
MV CLINICA GERAL - APERFEIÇOAMENTO ULTRA-SONOGRAFIA
CRMV 13618-SP
CPF 122.038.818-10

IMPRESSÃO SONOGRÁFICA:

Varredura abdominal com parâmetros ultrassonográficos preservados.




Dra. PAULA NOGUEIRA CUNHA
MV CLINICA GERAL - APERFEIÇOAMENTO ULTRA-SONOGRAFIA
CRMV 13618/SP
CPF 122.038.818-10