



HOSPITAL VETERINÁRIO DA ANCLIVEPA-SP

DATA: 30/01/2023

PACIENTE: METAL/ EDNALDO (503883)

RELATÓRIO ULTRASONOGRÁFICO

Bexiga: em topografia habitual, distensão pequena, conteúdo anecoico com debrís finos e grumos ecogênicos flutuantes em pequena quantidade, paredes preservadas uretra caudal mantida sem dilatação. Uretra peniana preservada.

Rins e Ureteres: dimensões preservadas (RD 4,18cm / RE 4,0cm), contornos definidos, parênquima grosseiro hiperecótico, leve perda da distinção e da proporção cortico medular mais evidente em rim direito, sistema pielocalicial mantido. Presença de mineralizações em recessos renais de rim direito.

Baço: em topografia habitual, com dimensões preservadas, parênquima homogêneo normoecótico, vasos preservados.

Fígado: Topografia habitual, lobos hepáticos com parênquima homogêneo hiperecótico com atenuação feixes. Diafragma preservado. Vasos preservados. Ductos intra-hepáticos não caracterizados. **Vesícula biliar:** repleção adequada, preenchida por conteúdo anecoico sem sedimentos, paredes normoespessas regulares. Ducto biliar não caracterizado.

Estômago: distendido por conteúdo gasoso, paredes normoespessas, estratificação e motilidade mantida.

Pâncreas: não caracterizado.

Alças Intestinais: os segmentos intestinais passíveis de avaliação se encontram com parâmetros ultrassonográficos preservados.

Observações:

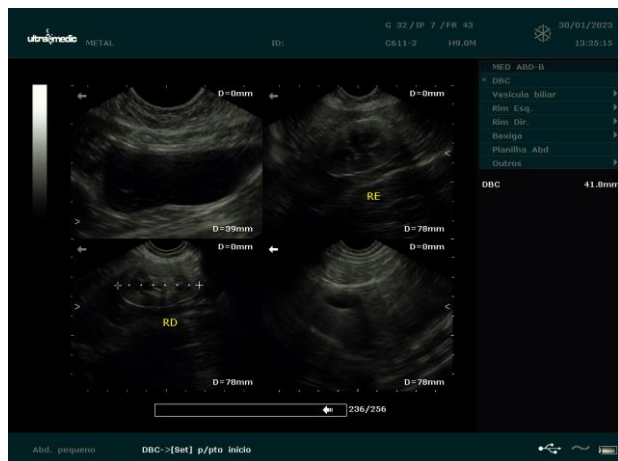
Ausência de líquido livre.


Dra. PAULA NOGUEIRA CUNHA
MV CLINICA GERAL - APERFEIÇOAMENTO ULTRA-SONOGRAFIA
CRMV 13618-SP
CPF 122.038.818-10

IMPRESSÃO ULTRASSONOGRÁFICA:

Nefropatia unilateral direita e mineralização em recesso renal.

Hepatopatia infiltrativa adiposa




Dra. PAULA NOGUEIRA CUNHA
MV CLÍNICA GERAL - APERFEIÇOAMENTO ULTRA-SONOGRAFIA
CRMV 13618-SP
CPF 122.038.818-10