



# HOSPITAL VETERINÁRIO DA ANCLIVEPA-SP

DATA: 16/03/2023

PACIENTE: **PRETÃO/ ELISABETE** (511374)

## RELATÓRIO ULTRASONOGRÁFICO

**Bexiga:** moderada distensão, conteúdo anecoico com debris celulares e sedimentos ecogênicos acumulados em parede dorsal, paredes finas e regulares, uretra caudal preservada, sem sinais de obstrução.

**Rins e Ureteres:** RE 3,16cm / RD 3,19cm. Contornos definidos, parênquima homogêneo hiperecoico, distinção e proporção cortico medular preservada. Sistema pielocalicial preservado. Ureter não caracterizado.

**Baço:** em topografia habitual com dimensões preservadas (1,0cm), parênquima homogêneo normoecóico, vasos preservados.

**Fígado:** em topografia habitual, lobos hepáticos com aumento de volume, parênquima homogêneo hiperecoico, margens afiladas, regulares. Vasos intra-hepáticos preservados. Ductos intra-hepáticos preservados. Vesícula biliar com distensão moderada, preenchida por conteúdo anecoico com discreta quantidade de sedimento ecogênico. Ducto comum preservado.

**Estômago:** em topografia habitual, contraído sem conteúdo, paredes normoespessas (0,30cm) há manutenção da estratificação e da motilidade. **Píloro** não caracterizado. **Pâncreas:** não caracterizado.

**Alças Intestinais:** segmentos intestinais passíveis de avaliação sem conteúdo, paredes normoespessas regulares, motilidade e estratificação preservadas.

**Adrenais:** não caracterizadas

### Observações:

Ausência de líquido livre.

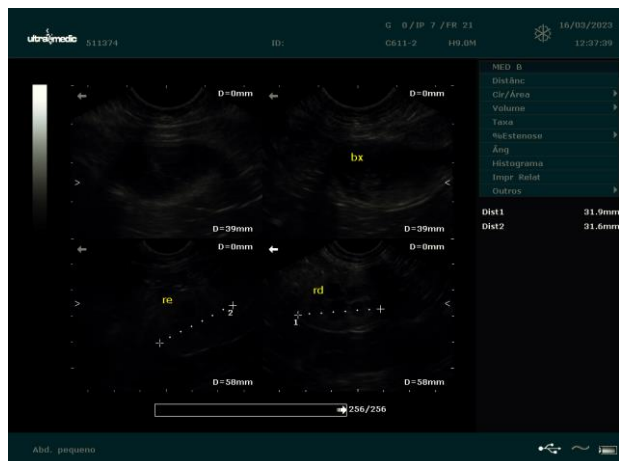
  
Dra. PAULA NOGUEIRA CUNHA  
MV CLINICA GERAL - APERFEIÇOAMENTO ULTRA-SONOGRAFIA  
CRMV 13618-SP  
CPF 122.038.818-10

## IMPRESSÃO SONOGRÁFICA:

Cistite – sedimentos ecogênicos acumulados em parede dorsal sem sinais de obstrução.

Rins com aspecto infiltrativo adiposo.

Leve infiltração adiposa em parênquima hepático.



  
Dra. PAULA NOGUEIRA CUNHA  
MV CLINICA GERAL - APERFEIÇOAMENTO ULTRA-SONOGRAFIA  
CRMV 13618-SP  
CPF 122.038.818-10